www.ztm-aktuell.de

ZAHNTECHNIK MAGAZIN

01
Februar 2021
25. Jahrgang
ISSN 1433-6197

TECHNIK

Zirkoniumdioxid-Implantate
Ein Fallbericht über 13 Jahre

KOLLGENTIPP

Ästhetische Notfallbehandlung
in Corona-Zeit

AUFRUF

Wettbewerb
KunstZahnWerk

spitta

GALVANOFORMING

TECHNOLOGIEN FÜR HÖCHSTE PRÄZISION

Spitzentechnologie seit über 30 Jahren. Als Weltmarktführer für Galvanoforming bietet C.HAFNER mit HELIOFORM und AGC gleich zwei verschiedene Systeme inklusive der kompletten Peripherie – Geräte, Bäder, Service und Lohngalvanik. **Tel. +49 7044 90 333-333, c-hafner.de/galvanoforming**

C.HAFNER GmbH + Co. KG
Gold- und Silberscheideanstalt
71299 Wimsheim · Deutschland

Telefon +49 7044 90 333-0
dental@c-hafner.de
www.c-hafner.de

C.HAFNER
Edelmetall · Technologie

Gedanken ohne das C-Thema

Liebe Leserinnen und Leser,

dass Männer schnarchten, um wilde Tiere abzuschrecken, ist eine These, die mittlerweile widerlegt wurde. Männer schnarchten, damit ihre Frauen beim Wacheschieben nicht einschliefen.
Während ich diese Zeilen zu Papier bringe, ist es Karneval und der Spruch stammt sicher noch aus einer Zeit, in der die Geschlechterrollen in keinster Weise angezweifelt wurden und man über ein solches Bonmot zumindest schmunzeln und je nach Fortschritt des Abends auch in heiteres Gelächter ausbrechen konnte.
Eugen Roth dichtete vor gut 100 Jahren:

„Ein Mensch hört staunend und empört, dass er als Unmensch alle stört.
Er nämlich bildet selbst sich ein, der angenehmste Mensch zu sein.
Ein Beispiel macht euch solches klar: Der Schnarcher selbst schläft wunderbar."

Auch dieser Beitrag des Münchener Dichters ist so nicht mehr haltbar, denn das Krankheitsbild der sogenannten „Schlafapnoe" führt eher dazu, dass sich der Schnarcher – ja und auch die Schnarcherin – am Morgen danach eher unausgeschlafen und müde fühlen, weil die Sauerstoffversorgung während des Schlafes nicht ausreichend ist, dadurch ständig unbewusste Weckreaktionen des Körpers erfolgen, die dann wiederum zu Tagesmüdigkeit und Sekundenschlaf führen.
Und damit sind wir bei einer Meldung, die sich in der letzten Pressemappe des VDZI fand: Der gemeinsame Bundesausschuss (G-BA) beschloss die Aufnahme der Unterkieferprotrusionsschiene (UPS) bei leichter und mittelgradiger Schlafapnoe in die vertrags(zahn)ärztliche Versorgung.
Damit wird einiges erleichtert, denn bislang ist bei der Schlafapnoe nur die Überdruckbeatmung von den Kassen getragen worden und auch wenn wir uns zunehmend an ein „Masketragen" gewöhnt haben, so ist ein solches Gerät nicht immer unbedingt dazu geeignet, das Schlafvergnügen von Betroffenen und Bettgenossen und -innen zu steigern. Zwar reduzieren sich die Schnarchgeräusche, dafür nehmen viele andere Luftgeräusche zu und der Anblick des Maskenträgers ist auch nicht immer unbedingt erhebend.
Ein Hinweis meinerseits zur allgemeinen Geschlechterdiskussion: Es mehren sich die Berichte, dass auch Frauen zunehmend schnarchen und prozentual gesehen schon mit gut 40% fast zu den Männern aufgeschlossen haben. Die Ursachen hier aufzuführen, sprengte den zur Verfügung stehenden Platz, aber eines ist gewiss: Es gibt diesbezüglich keine gesetzlich verordnete Quote. In jedem Fall wird mit der UPS das Aufgabenspektrum des Dentallabors und auch des Zahnarztes in die Allgemeinmedizin erweitert, ohne dass „Verkaufsgespräche" mit dem Patienten geführt werden müssen.
Themenwechsel: Nun tritt im Mai dieses Jahres endgültig die neue Medizinprodukteverordnung (Medicine Device Regulation, kurz: MDR genannt) in Kraft. Hier möchte ich dann doch einmal Werbung in eigener Sache machen, denn der Spitta-Verlag bietet zwei sehr gute Produkte an, die den Einstieg in ein QM-System für das Labor erleichtern (S. 50). Damit Sie auch weiterhin ruhig einen erholsamen Nachtschlaf genießen können.

Ich wünsche uns allen, dass wir negativ bleiben und weiter positiv denken.

Ihr

Peter Pospiech

TECHNIK

6 Zirkoniumdioxid-Implantate „reloaded" – ein Fallbericht über 13 Jahre
Lutz Höhne, Dr. Jens Tartsch

17 Eine Totalsanierung – mit Leidenschaft geplant und erstellt
Ivana Pasalic

26 Meisterprüfung: Workflow einer kombinierten Prothese
Sebastian Dobmeier

AUFRUF

39 Wettbewerb KunstZahnWerk

KOLLEGENTIPP

40 Das Implantat-Prothetik-Konzept des zweiteiligen Patent™ Zirkon-Implantats
Dr. Armin Nedjat

43 Bevorstehende Hochzeit: Ästhetische Notfallbehandlung in der Corona-Zeit
Prof. Dr. Claus-Peter Ernst

LABORFÜHRUNG

48 Leistungsstarke Lupenbrillen für mehr Präzision
Jörg Heider

BUCHREZENSION

50 Die Medizinprodukte-Verordnung rechtssicher umsetzen

INDUSTRIE-REPORT

51 Nobel Biocare und Doceram Medical Ceramics intensivieren Zusammenarbeit

VERANSTALTUNGEN

52 Terminankündigungen

54 Majesthetikschulung in Vallendar
Stefan Kreil

PRODUKTINFORMATIONEN

56 Neuprodukte und Produktweiterentwicklungen

WEITERE RUBRIKEN

3 Editorial
Prof. Dr. Peter Pospiech

61 Vorschau/Impressum

AMANNGIRRBACH

WE ARE ONE

#DentistryUnified

AGLIVECON
DIGITAL DENTAL CONFERENCE + EXPO
APRIL 2021

register to unify:
show.aglivecon.digital

Amann Girrbach AG
Fon +43 5523 62333-105
www.amanngirrbach.com

Zirkoniumdioxid-Implantate „reloaded“ – ein Fallbericht über 13 Jahre

Zahnmedizin, gerade mit einbegriffener Zahntechnik, kann sehr spannend sein – man braucht dafür immer wieder neue Ideen und individuelle Lösungen, um zu einem befriedigenden, ja allseits überzeugenden Ergebnis zu kommen. Verfolgen Sie hier einen entsprechenden Fall, den Zahnarzt Lutz Höhne, 1. Vorsitzender der Deutschen Gesellschaft für UmweltZahnMedizin (DEGUZ) von 2006 bis 2013, und Dr. med. dent. Jens Tartsch, Präsident der European Society for Ceramic Implantology (ESCI), ab 2013 in die Hand genommen haben.

Es macht viel Freude, Menschen helfen zu können. Das zeigt einmal mehr der folgende Hergang. Eine mit mir befreundete Patientin aus Zürich hatte mich bereits im Jahr 1998 aufgesucht. Sie selbst wollte, neben ihr1em Ehemann, ebenfalls prothetisch neu versorgt werden, aber dazu konnte sie sich lange nicht entscheiden – nicht zuletzt sicher deshalb, weil heftige Rückenschmerzen wohl aufgrund eines Bandscheibenvorfalls die lange Fahrt in die Pfalz immer wieder verhinderten.
Im Januar 2006 stellte sich die Patientin, sie war nun 66 Jahre alt, schließlich in meiner Praxis vor. Auffällig waren zunächst Atemwegsprobleme, die seit Längerem in Form von Asthma und Bronchitis vorlagen. Verschlossene Nasennebenhöhlen und Heuschnupfen verschlimmerten die Situation. Zudem schmerzten beide Knie. Genauso nicht zu übersehen: Die Gesichtshaut war fleckig und unrein **(Abb. 1)** – zusätzlich litt sie regelmäßig unter Lippenherpes. Im ausführlichen Anamnesegespräch erwähnte die Patientin außerdem einen bereits sanierten häuslichen Schimmelpilzschaden im Schlafzimmer.

Zahnärztliche Befunderhebung und Therapiegespräch

Intraoral präsentierte sich ein sanierungsbedürftiges orales System **(Abb. 2)** mit deutlichen Abrasionsspuren an UK-Zähnen und -Kronen. Es fehlten Zähne im Seitenzahnbereich, 37 und 46 waren elongiert. Die Krone 14 war perforiert. Die Panoramaschichtaufnahme **(Abb. 3)** zeigte eine Osteolyse an 37, darüber hinaus waren neun Zähne endodontisch behandelt, wobei jedoch die apikalen Situationen nicht im Detail zu beurteilen waren. Die Zähne 28 und 38 waren verlagert.
Es folgte ein ausführliches Gespräch über die Zielsetzung der Therapie: Wo liegt die Priorität: Wiederherstellung der Kaufähigkeit oder Wiederherstellung der Gesundheit insgesamt? Das sind durchaus unterschiedliche Gedankengänge, da der Blick zur Risikominimierung noch weiter schweift.
Dabei war die Frage einzubeziehen, welche wissenschaftliche Diagnostik es 2006 gab, um die Folgen oral bedingter Entzündungen für systemische Erkrankungen eindeutig festzustellen. Auch war die Frage wichtig: Haben wir noch mehrere Jahre Zeit, um mögliche Erfolge endodontischer Revisionen abzuwarten … und wie können wir das abschätzen?

Abb. 1: Auch die Gesichtshaut bedarf der Aufmerksamkeit, da sie fleckig und unrein ist. Hierfür ist die Ursache zu suchen und dann möglichst zu beseitigen.

Abb. 2: Die Ist-Situation (2006) vor Beginn der Behandlung.

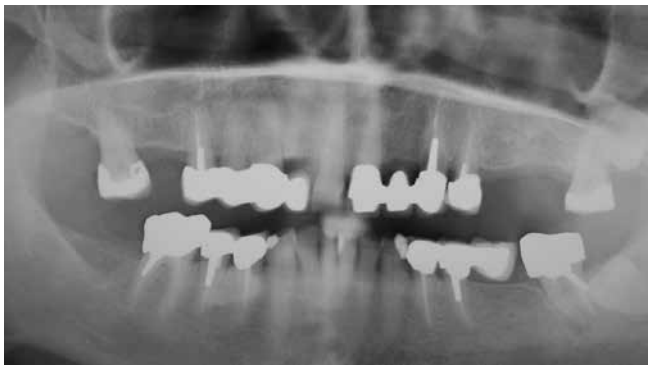

Abb. 3: Panoramaschichtaufnahme vor der Behandlung (2006).

Für die Patientin war nach dem Gespräch der einzuschlagende Weg eindeutig – nicht umsonst nahm sie die lange Fahrt aus Zürich auf sich. Sie wollte in jeder Hinsicht wieder gesund werden, nachdem ihre Ärzte in Zürich ihr nicht weiterhelfen konnten. Besonders beeinträchtigte es sie, dass sie nur schlecht gehen konnte – alles war für sie mittlerweile eine Qual.

Diagnostische Maßnahmen

Ein beim Institut für Medizinische Diagnostik Berlin (IMD) beauftragter Lymphozytentransformationstest (LTT) auf Metalle ergab eine Sensibilisierungsreaktion auf Palladium und Nickel*. Ein ebenfalls durchgeführter LTT auf Schimmelpilze zeigte zusätzlich noch eine Typ-IV-Reaktion auf Rhizopus und Aspergillus.

Auffällig auch: der hohe Sensibilisierungsindex auf Candida – einen Hefepilz, typisch für Patienten mit intraoral unverträglichen Werkstoffen.

Eine Kieferhöhlendiagnostik ist zwingend, dafür ist jedoch eine Panoramaaufnahme nicht geeignet. Ein Dental-CT war das Mittel unserer Wahl, da bei derart vielen endodontisch behandelten Zähnen eine möglichst exakte Diagnostik notwendig war. Der radiologische Befund ergab folgendes Bild:

- an den Zähnen 14, 15, 24, 34, 37, 46 Osteolysen im apikalen Bereich,
- impaktierte Zähne 28, 38,
- Sklerosierung in der Region 36; Differenzialdiagnostik: Wurzelrest mit zirkulär hypodenser Knochensubstanz,
- rechtsseitig Verdacht auf dentogen bedingte Sinusitis.

Im Computertomogramm sahen wir in horizontaler Schichtung zwei übereinanderliegende Ebenen. Wir erkannten die Osteolyse an 37, den hypodensen (dunkleren) Bereich 36 mit der Sklerosierung bzw. dem möglichen Wurzelrest. Die Wurzelfüllungen 34, 35 waren als metalldichte „weiße" Punkte sichtbar. In der Leitlinie zur odontogenen Sinusitis [4] wird beschrieben, dass in dreidimensionalen Aufnahmen 34 % mehr apikale Veränderungen sichtbar sind als in Einzelaufnahmen. Ich kann diese Zahlen nach Hunderten von Dental-CT bestätigen, die Zahlen liegen meiner Meinung nach eher höher. Ich hätte es daher für fahrlässig gehalten, bei einer zahnärztlichen Sanierung unter derartigen Voraussetzungen nur mit zweidimensionaler Röntgendiagnostik zu arbeiten.

Therapiefindung

Die Therapieansätze wurden ausführlich besprochen. Es sei auch gesagt, dass ein Bausachverständiger die Wohnung des Patientenehepaares untersuchte. Die Wohnungssanierung (2003 durchgeführt) war erfolgreich – es wurden keine weiteren Schimmelpilze in der Wohnung gefunden.

Für das dentale Vorgehen wurde vor allem festgehalten: Die endodontisch behandelten und devitalen Zähne sollten entfernt werden. Die Patientin wünschte sich eine gänzlich metallfreie Versorgung, die sich auch auf die Implantate erstrecken sollte, außerdem sollte der Zahnersatz – wenn möglich – festsitzend sein. Es sei hinzugefügt, dass sämtliche vorhandenen Legierungen unbekannt waren. Da allerdings umfassend neu versorgt werden sollte, wäre die Kenntnis über die vorhandenen Metalle nach den Ergebnissen des CT nicht therapieverändernd gewesen.

Es wurde vereinbart: Im ersten Schritt sollen strategisch unwichtige Zähne entfernt werden. Die Keramikimplantate sind im UK im Bereich 46, 47 und 34, 36 geplant, im OK 22, 23 und 25. Endodontisch behandelte Nachbarzähne sollen bis zum Einheilen der Implantate belassen werden. Danach sollen auch diese extrahiert werden und die Neuversorgungen mit festsitzenden Keramikkronen und -brücken erfolgen.

Candida

Candida ist als Hefepilz in jeder gesunden oralen Flora zu finden. Aber: Er kann wuchern, u. a.

- bei Fehlernährung;
- bei Medikamentengabe, speziell bei Antibiotika;
- bei Störungen des Immunsystems;
- genetisch z. B. bei einem Mangel des Mannose-bindenden Lektins (MBL), einem Protein des Immunsystems. Normalerweise wird das Protein in der Leber als Reaktion auf eine Infektion produziert und ins Blut ausgeschüttet;
  - bei toxischen Werkstoffen, die „selektiv antibiotisch" wirken, wie z. B. Silber;
  - bei allen oralen Werkstoffen, auf die der Patient sensibilisiert ist:

Typisch ist die Entwicklung von Candida unter Prothesenbasen aufgrund von Allergien oder wegen Monomerfreisetzung.

Bei der einfachen oralen Untersuchung ist bei diesen Menschen oft die Candida nicht zu erkennen – sie ist erst im Abstrich bzw. über weitere Parameter wie eine MBL-Testung oder den LTT auf Candida messbar.

Die Behandlung der Candida als „eigenständige" Erkrankung macht wenig Sinn, solange die Ursachen nicht beseitigt sind. Eine gefundene Candida-Belastung im oralen Bereich verlangt also eine umfassende Ursachensuche, ansonsten ist sie nicht kausal therapierbar. Nach unserer Erfahrung sollten hier Zahnärzte öfter ansetzen und testen! Um Patienten helfen zu können, betrachte ich Erfahrung als mindestens so wichtig wie wissenschaftliche Ergebnisse und deshalb widme ich mich auch der Candida-Spurensuche.

Schimmelpilze

Eine Schimmelpilzbelastung ist klinisch außerordentlich bedeutsam, führt sie doch wegen permanenter Entzündungsreaktionen (hier gemessen Typ-IV-Reaktionen) zu Erschöpfung und Müdigkeit [1]. Freigesetzte Mykotoxine sind lebertoxisch – außerdem werden Bronchitis und Asthma unter Schimmelpilzbelastung dramatisch schlimmer. Deshalb ist es im Fall der hier vorgestellten Patientin nun höchste Zeit für eine Kontrolle dessen und die häusliche Sanierung, d. h. für die Kontaktaufnahme mit einem Bausachverständigen. Der Aspergillus [2] ist zahnärztlich relevant, finden wir doch immer wieder Aspergillome in der Kieferhöhle. Zinkoxid, das häufig in zahnärztlichen Werkstoffen wie Wurzelfüllungen verwendet wird, hat zwar antibakterielle Eigenschaften, ist aber andererseits ein perfektes Substrat für das Überleben von Schimmel – vergleichbar mit Gips an der feuchten Wand. Zinkoxid ist zahnmedizinischerseits in Guttaperchaspitzen enthalten, in allen ZnO-Eugenol-Sealern sowie in CaOH-Sealern. Insofern müssen wir auch hier die Wurzelfüllungen durchaus kritisch sehen [3].

Das Prozedere mit Erläuterungen:
- Zunächst wurde Zahn 37 extrahiert.
- Die Krone inkl. Stiftaufbau 35 wurde entfernt und der Zahnstumpf mit einem Glasfaserstift und Komposit als langzeitprovisorischer Pfeiler aufgebaut.
- Bei Zahn 45 misslang der Versuch, Stift und Krone zu entfernen – der Zahn musste in toto extrahiert werden.
- Zahn 44 konnte erhalten und wie bei Zahn 35 als provisorischer Pfeiler aufgebaut werden.
- Zahn 46 **(Abb. 4)**: Hier konnte ich Krone und Stift entfernen – der Zahn war vollkommen schwarz verfärbt. Silberionen waren aus dem Stift in den Zahn eingedrungen und die Korrosionsprodukte hatten diesen vollständig durchdrungen. Die Schwarzfärbung des Zahnes ist sichtbares Zeichen einer Korrosion. Und nicht korrosionsfeste Legierungen/Metalle haben im oralen Bereich nichts zu suchen. Solche Legierungen haben keine Zulassung für die Verwendung im oralen Bereich, da sie die DIN (max. 200 µg/Tag) nicht einhalten. Deshalb war die Zahnentfernung zwingend, inklusive des Ausfräsens der umgebenden vermutlich ebenfalls silberkontaminierten Knochenschicht. Ich ließ den Stiftaufbau analysieren: Er bestand zu 83 % aus Silber, zu 13 % aus Kupfer, jeweils knapp 2 % aus Gold und Platin. Eine solche Legierung ist mangels Korrosionsfestigkeit für zahnärztliche Versorgungen dieser Art definitiv ungeeignet. Die Veränderung der oralen Mikroflora ist bei diesen toxischen Metallen unausweichlich – die Entwicklung der Candida ist von daher bei der Patientin durchaus erklärbar.
- Zahn 34 wurde ebenfalls extrahiert.
- Der zahnlose Alveolarfortsatz in Region 36 wurde revidiert. Ein Wurzelrest konnte nicht gefunden werden, allerdings bestätigte die Pathologie in der entnommenen Biopsie sowohl die „floride" als auch „chronische unspezifische Osteomyelitis". Solche chronischen Entzündungsprozesse sind in zweidimensionaler Röntgentechnik nicht darstellbar – nur mit dem CT, nicht aber DVT, lässt sich die fehlende Knochendichte reproduzierbar messen. Dies ist ein Verfahren, das nach meiner Ansicht auch heute immer noch zu wenig angewendet wird. Nur wenn wir in der Lage sind, alle Entzündungsprozesse zu finden, hat unsere Patientin eine Chance auf Wiedererlangung ihrer Gesundheit.
- Der UK wurde mit provisorischen Brücken versorgt.
- Im OK wurde der Zahn 15 extrahiert und sorgfältig kürettiert bzw. ausgefräst. Vom CT her war die Osteolyse mit zirkulärer Sklerosierung bekannt – das pathologisch veränderte Gewebe musste vollständig entfernt werden, ebenso versprengtes Wurzelfüllmaterial, das nicht zwingend in der bildgebenden Darstellung sichtbar war. Dies geschah, weil eine dentogen bedingte Sinusitis nur durch exaktes, sauberes Operieren zu behandeln ist.

Beginn der Neuversorgung im Juni 2006

Im UK wurden die Zähne 33, 35, 43, 44 nachpräpariert und für ein laborgefertigtes Provisorium abgeformt. Es wurden Keramikimplantate von Z-Systems (z-lock 3, 4,0 x 10) in regiones 34, 36 und 45, 46 gesetzt. Die mittlerweile im Labor gefertigten Provisorien (43–46, 33–36) wurden als Brücken hergestellt und sollten – hohlgelegt – die einteiligen Implantate schützen **(Abb. 5)**.

Fortgang ab September 2006

Nun wurde im OK der gesamte Zahnersatz entfernt. Die Zähne wurden mit einem Glasionomerzement neu aufgebaut. Der Zahn 23 erhielt als langzeitprovisorische Versorgung einen Glasfaserstift und Kompositaufbau. Es schloss sich eine Abformung für eine laborgefertigte provisorische Brücke von 17–27 an. Mit Einsetzen der Brücke wurden an 22 und 25 Keramikimplantate (z-lock 3,25 x 11,5; 4,0 x 10) gesetzt **(Abb. 6a u. b)**. Uns überzeugte, wie Abbildung 6b verdeutlicht, eine langsam immer enger anliegende Mukosa.
Im UK wurden die endodontisch behandelten provisorischen Pfeilerzähne extrahiert (35, 44), die provisorischen Brücken wurden umgebaut und nun von den Implantaten getragen **(Abb. 7a u. b)**.

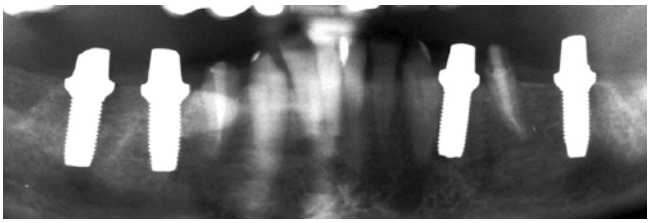

Abb. 5: Röntgenkontrolle nach der Implantation im Unterkiefer.

Abb. 4: Zahn 46 – Krone und Stift sind entfernt.

Kommentar zum Einsatz von CT und DVT

Hounsfield, der das Computertomogramm entwickelt hatte, definierte die Dichte des Wassers mit 0 HE (Hounsfield-Einheiten). Knochen definierte er mit Dichten von +500 bis +1500, Fettgewebe mit negativen Dichten (-50 bis -250). Das bestätigen wir unsererseits mit realistischen Erfahrungswerten. Um diese Parameter zu diagnostizieren, ist nur das CT-Verfahren anwendbar und der digitale Volumentomograf kann solche Dinge nicht erfassen. Abgegrenzte Bereiche mit reproduzierbar messbaren negativen Knochendichten – wie in diesem Fall – zeigen uns das Vorhandensein von fettähnlichen Strukturen, die dort nichts zu suchen haben.
Die berühmte apikale Ostitis oder Parodontitis ist nichts anderes, allerdings wegen der zweidimensionalen Röntgentechnik oft nicht oder erst viel zu spät sichtbar und das Geschehen unterliegt individueller Interpretation.
Allerdings ist die Röntgendichtemessung per CT nicht Standard und offenbart ein Problem der zahnärztlichen Qualitätssicherung. Eine Vielzahl chronischer Entzündungen im oralen Bereich bleibt deshalb unentdeckt. Immerhin wird in der DVT-Leitlinie von ca. 30 % mehr Befunden berichtet als bei herkömmlichen Kleinbildaufnahmen. Jedoch im CT mit seiner deutlich besseren Bildgebung und einer professionellen Software lässt sich die Quote noch einmal um schätzungsweise 20 bis 30 % steigern – dieser Wert ist wieder Erfahrung nach 14 Jahren CT-Diagnostik und vielen Hunderten von Bildern bei gleichzeitig erhobener Anamnese, klinischer Diagnostik und Therapie.

PATENT™ KERAMIK-IMPLANTAT

Made in Germany

PREMIUM KONKURRENZLOS QUALITY

- Ein- und zweiteilige Implantate
- Zweiteiliges Implantat: Glasfaser-Post (statt Abutment) wie Dentin präparierbar
- Bakteriendicht verklebt statt verschraubt
- Kein Mikrospalt
- Aluminiumoxidanteil (Al_2O_3) 0,25 % (im Vergleich dazu ein ATZ-Zirkon-Implantat: 25 % Al_2O_3)
- Wissenschaftliche Studien (u. a. Universität Düsseldorf – auf der Champions-Webseite verfügbar)
- Patentiertes Verfahren zur Erzeugung der Oberflächen-Rauigkeit!
- Einfache Chirurgie – Einfache Prothetik (Keine Transferpfosten, keine Laboranaloge, keine Verschraubung von Implantat/Abutment)
- Erfolgreich seit 2004
- Längen: 7 – 9 – 11 – 13 mm
  ø: 4,1 – 4,5 – 5,0 mm
- Die CleanImplant Foundation hat dem Patent™ (BioWin!) als erstem Keramikimplantat eine saubere Oberfläche, frei von Polyoxymethylen und anderen Produktionsrückständen, bescheinigt.

TRUSTED QUALITY 2020-2022 CLEAN IMPLANT champions-implants · BioWin!

FORTBILDUNGEN

Advanced Implantology
26. März | 23. April
21. Mai | 18. Juni

FUTURE DENTAL ACADEMY

Patent™ Ceramics Intensive
27. März | 24. April
22. Mai | 19. Juni

10 FORTBILDUNGS PUNKTE PRO TAG FÜR ZAHNÄRZTE

Anmeldung unter:
future-dental-academy.com

Info-Hotline:
+49 (0)6734 91 40 80

CHAMPIONS

www.champions-implants.com

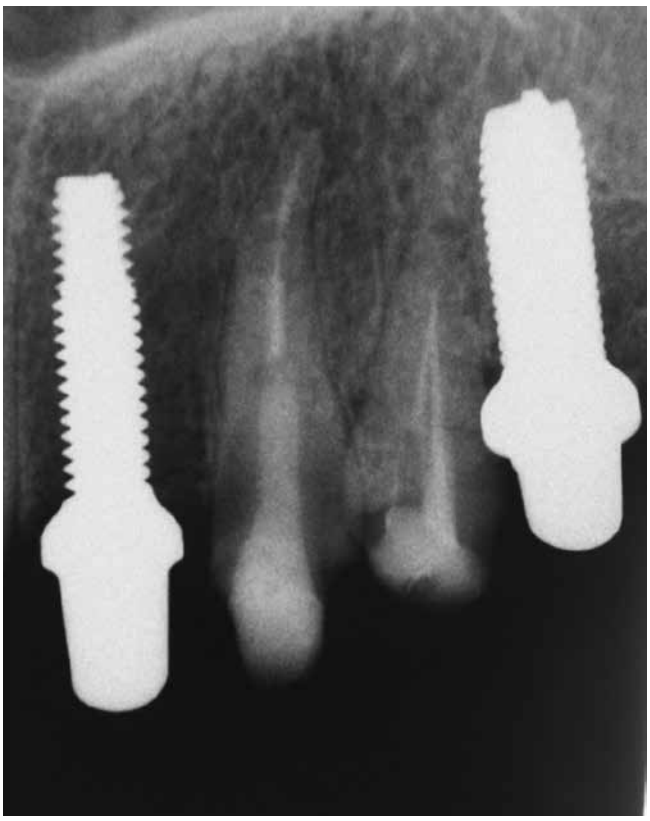

Abb. 6a: Röntgenkontrolle nach der Implantation im Oberkiefer.

Nach Abheilen konnte die Endversorgung im Unterkiefer mit Brücken von 33–36 und 43–46 erfolgen. Die abradierte Front wurde mit Veneers aufgebaut **(Abb. 8)**.
Ab Januar 2007 wurde dann der Oberkiefer mit Entfernung der Zähne 23 und 24 weiterbehandelt. Eigentlich war nach Abheilung noch ein Implantat an 23 geplant, allerdings stellte sich bei einem Implantationsversuch diese Region als sehr schmerzhaft und schlecht verheilt dar. Der Bereich 23, 24 musste erneut revidiert werden. Nach ausführlichem Gespräch einigten wir uns dann auf den Verzicht eines weiteren Implantats und vereinbarten eine Brückenkonstruktion von 22 auf 25.
Durchmesserreduzierte Implantate, wie sie mit z-lock, Durchmesser 3,25 mm, an 22 und 25 zum Einsatz gekommen waren, nun als Brückenpfeiler zu verwenden, ist extrem heikel. Aber die Patientin wollte nicht länger warten: Eine erneute Implantation hätte den Ablauf noch einmal um Monate verzögert. Die persönliche gute Beziehung zu der Patientin ließ mich den Versuch einer implantatgestützten Brücke von 22 nach 25 wagen – ansonsten ist eine solche Konstruktion außerordentlich problematisch und ist vom Hersteller so auch nicht freigegeben. Das Risiko lag natürlich bei mir. Nach dieser Entscheidung konnten im Juli 2007 alle Brücken (Cercon, Dentsply Sirona) fest eingesetzt werden **(Abb. 9)**.

Resultat der Behandlung

Die folgenden Kontrollen verliefen zunächst anstandslos – aber 2012 kam es zu kleineren Chipping-Problemen. Mit Politur ließen sich diese jedoch beheben. Dies war in diesem Patientenfall – wir haben dies auch sonst oft erfahren – nicht bruxismusbedingt, son-

Abb. 6b: Die Oberkiefer-Implantate sind eingeheilt.

Abb. 7a u. b: Die Zähne 34 und 36 sowie 45 und 46 mit ihren einheilenden Implantaten.

Abb. 8: Die fertige Versorgung im Unterkiefer.

Abb. 9: Die Patientin 2007 mit ihrer neuen Versorgung im Ober- und Unterkiefer.

dern zugrunde lagen die seinerzeit typischen Chipping-Probleme des Zirkoniumdioxid-Materials: Es kam zu Fehlern in Bezug auf die Temperaturführung, die ich gegenüber dem Hersteller mit mikroskopischen Aufnahmen der Keramik dokumentieren konnte.
Andererseits: Schon nach kurzer Zeit verbesserte sich die Haut der Patientin, die Rückenschmerzen verschwanden. Auch verschwanden die Gelenkbeschwerden vollständig, sodass die Patientin in den folgenden Jahren wieder wie früher intensiv Ski fahren konnte. Zudem kam hinzu, dass Asthma, Bronchitis, Heuschnupfen und Nasennebenhöhlenbeschwerden in der Folgezeit nicht wieder aufgetreten sind.
Die Patientin knirscht auch nicht mehr. Wie wir wissen, führen Störungen des Katecholaminhaushalts sehr häufig zu Bruxismus [5–8]. Die zu vermutende Normalisierung des Katecholaminhaushalts aufgrund der Entlastung von Entzündungsursachen aus dem oralen Bereich und die Herstellung einer normalen Okklusion hat die Konstruktion und den Brückenpfeiler „durchhalten" lassen.
Der letzte Stand von meiner Seite stammt von 2013. Die Patientin ist inzwischen 72 Jahre alt und der Ehemann 80, ebenfalls mein bisheriger Patient. Sie können nicht mehr so weit nach Deutschland fahren. Deshalb wechselt die Patientin zu meinem engen Kollegen Dr. Jens Tartsch in Zürich. Er führt die Behandlung weiter.

Weiterbehandlung und Neuversorgung nach 2013 durch Dr. Jens Tartsch, Zürich

Es stellt immer eine besondere Verantwortung dar, die Vertrauensbeziehung zwischen Patient und Vorbehandler weiterführen zu dürfen, insbesondere wenn sie auf persönlichen Beziehungen zwischen allen Beteiligten beruht. Umso mehr freute ich mich, als sich die Patientin letztendlich auf Empfehlung des Mitautors und engen Kollegen Lutz Höhne in meiner Praxis im Juli 2017 für eine Routinekontrolle vorstellte.

Anmerkungen zum Bruxismus

Die Bruxismus-Leitlinie [9] sagt zu den Ursachen Folgendes: Störungen im Bereich der Neurotransmitter oder inhibitorische Störungen im Hirnstamm werden u. a. als mögliche zentrale Ursachen für Bruxismus diskutiert. Zu den Neurotransmittern zählen als exzitatorisch wirkend das Dopamin und die Glutaminsäure (Glutamat) sowie als inhibitorisch die γ-Amino-Buttersäure und das Serotonin. Therapeutisch werden gegen Bruxismus mitunter D1- und D2-Rezeptor-Agonisten eingesetzt. Nebenwirkung aller den Katecholamin- und / oder den Serotonin-Haushalt beeinflussender Medikamente (SRRI, MAO-Hemmer, trizyklische Antidepressiva …) ist Bruxismus, wie den jeweiligen Beipackzetteln zu entnehmen ist. Bruxismus findet sich auch als wichtige Nebenwirkung von Ecstasy!
Aus meiner eigenen Erfahrung kann ich berichten: Die gründliche Entfernung oraler Noxen (u. a. Entzündungen, bedingt durch Unverträglichkeiten, devitale Zähne, Freisetzung von Legierungsmetallen und Monomeren) führt zur Stabilisierung der immunologischen, neurologischen und endokrinen Systeme (NEIS). Diese Systeme sind zwar didaktisch getrennt, funktionieren aber nur gemeinsam: Jede Entzündung wird also immer auch neurologische und endokrine Auswirkungen haben …

Hier liegt eine große Chance in der ursächlichen Behandlung von Bruxismus.

Anamnese und Befundung

Die Patientin befand sich in einem sehr guten Allgemeinzustand, die allgemeine und spezielle Anamnese ergab neben einem erhöhten Blutdruck keine weiteren Auffälligkeiten. Das eingängig beschriebene Asthma und die Bronchitis sowie Rückenbeschwerden waren nach wie vor nicht mehr aufgetreten. Mit ihrer Gesichtshaut war die Patientin sehr zufrieden, es waren keine Veränderungen auffällig. Auf eine weitere umweltzahnmedizinische Befundung wurde aufgrund der bereits stattgefundenen ausführlichen Diagnostik und Behandlung verzichtet.
Die intraorale Befundung zeigte die in Regie von Lutz Höhne durchgeführte und eingangs beschriebene hochwertige und sorgfältige Sanierung mit Keramikimplantaten und metallfreien Restaurationen. Das Eingangs-OPG **(Abb. 10)** ergab zu diesem Zeitpunkt keinen weiteren Handlungsbedarf. Die Keramikimplantate waren regelgerecht osseointegriert und zeigten nach immerhin bereits 7 Jahren Liegedauer keinen klinisch zu bewertenden marginalen Knochenabbau **(Abb. 11)**. Die Mundhygiene war gut, die Taschentiefen

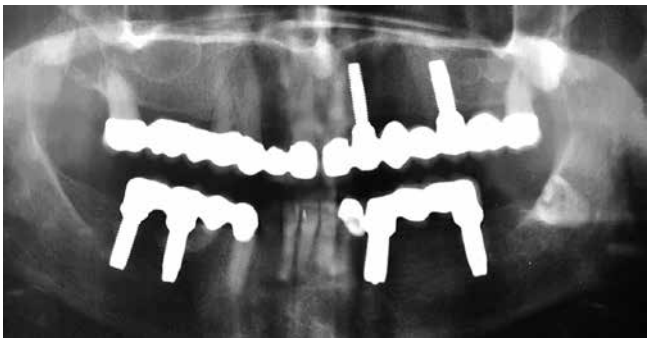

Abb. 10: Neues Eingangs-OPG 2013.

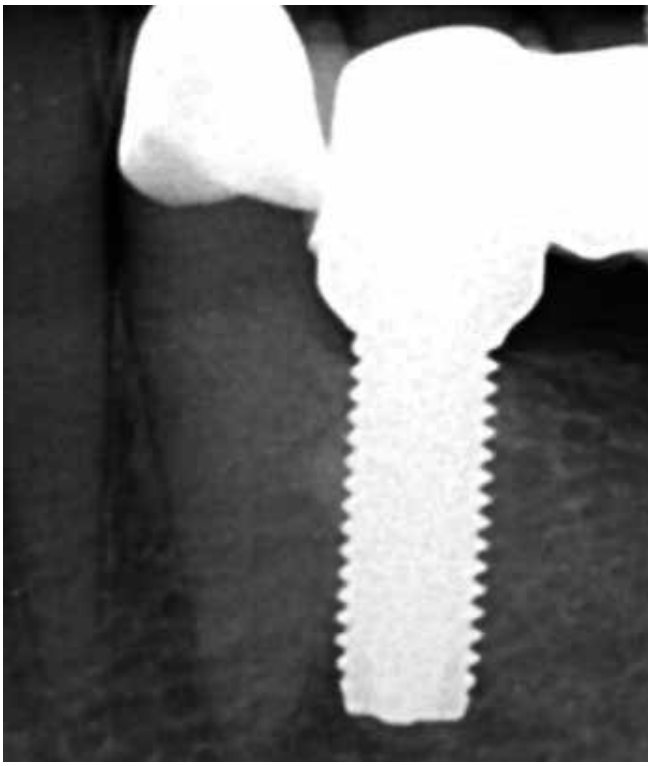

Abb. 11: Das Keramikimplantat in Region 34 ist auch nach 7 Jahren suffizient und gut osseointegriert.

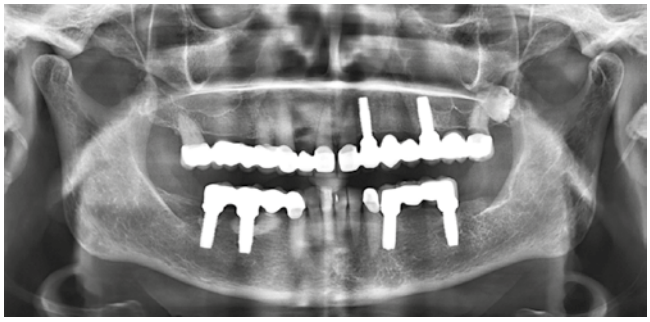

Abb. 12: Tiefer Zerstörungsgrad des Brückenpfeilers 27. Die Keramikimplantate zeigen sich nach wie vor perfekt integriert.

betrugen generell 2–3 mm, sodass lediglich regelmäßige Kontrollsitzungen und Dentalhygiene vereinbart und in 2014 durchgeführt wurden.

Die Lage 2017

Wegen einer Erkrankung des Ehemannes suchte uns die Patientin dann leider erst wieder in 2017 als Notfall mit Schmerzen am Brückenpfeiler 27 auf. Um nach nunmehr 11 Jahren Liegedauer eine Kontrollaufnahme der Implantate mit der notwendigen Röntgendiagnostik des Zahnes 27 zu verbinden, wurde in diesem Falle statt einer Einzelaufnahme wiederum ein OPG **(Abb. 12)** angefertigt. Die Keramikimplantate waren nach wie vor ohne weiteren marginalen Knochenabbau perfekt integriert, jedoch war der tiefe Zerstörungsgrad des Zahnes 27 erkennbar, welcher eine Entfernung dieses Zahnes notwendig machte.

Aufgrund der stabilen Implantate 22 und 25 und der auch im Gegenkiefer verkürzten Zahnreihe wurde lediglich die Brücke distal des Implantates getrennt und die Situation nach der Entfernung 27 so belassen.

Festgestellter Sanierungsbedarf 2018 und 2019

Die jährlichen Kontroll- und Dentalhygienesitzungen wurden nun zwar eingehalten, jedoch kam es Ende 2018 wegen einer tiefen Fraktur des Zahnes 14 zum Verlust der Brücke 14–17, da Zahn 14 entfernt werden musste.

Nun bestand Sanierungsbedarf und die Patientin wünschte sich zunächst weiterhin den gewohnten festsitzenden Ersatz, woraufhin die Planung zweier weiterer Keramikimplantate in regiones 14 und 16 eingeleitet wurde. Die digitale Implantatplanung **(Abb. 13)** zeigte in Region 14 für die Indikation „Frühimplantation" (6 Wochen post ex) ausreichende Knochenverhältnisse. In Region 16 ergab sich jedoch eine reduzierte Restknochenhöhe von max. 5 mm und damit bei einer für Keramikimplantate minimalen Implantatlänge von 8 mm die Notwendigkeit für augmentative Maßnahmen in der Kieferhöhle. Inzwischen war die Patientin jedoch bereits 79 Jahre alt. Sie befand sich wegen einer Makuladegeneration in augenärztlicher Behandlung. Eine aufwendige Sinusbodenelevation – sei es extern oder intern – wurde jedoch nach ausführlicher Diskussion mit der Patientin daher nicht zuletzt aufgrund der erhöhten Belastung, Risiken und Morbidität sowie des fortgeschrittenen Alters der Patientin verworfen.

Das neue Versorgungskonzept

Ohne weitere Pfeilervermehrung durch Implantate war nun der Restzahnbestand für eine festsitzende Restauration zu gering. Unter Einbeziehung der beiden Keramikimplantate 22 und 25 zeigte sich dieser jedoch ausreichend, um eine gaumenfreie und damit komfortable herausnehmbare Teleskopprothese realisieren zu können. Nach der Vorerfahrung durch den Verlust bereits der beiden Zähne 27 und 14 stellt die Möglichkeit der Erweiterung der Prothese ein wichtiges Argument für diese Art der Versorgung dar. Auch für die Verbindung von Keramikimplantaten mit natürlichen Zähnen ist diese Vorgehensweise für den Autor heute das Mittel der Wahl.

Das metallfreie Konzept sollte bei der neuen Versorgung nicht verlassen werden. Es wurden Primärteleskope aus Zirkoniumdioxid und die Sekundärstruktur auf einer PEEK-Basis vorgesehen. Die labortechnische Umsetzung erfolgte durch ZTM Thomas Wiedemann, Dentallabor Becker und Wiedemann, Kirchheim (Schweiz).

Die bisherigen Restaurationen wurden entfernt **(Abb. 14)** und die Pfeiler für die Aufnahme der Zirkoniumdioxid-Teleskope vorbereitet **(Abb. 15a u. b)**. Auch wenn die Implantatschulter des Keramikimplantates 25 nach den vielen Jahren inzwischen deutlich supragingival lag, wurde auf eine Anpassung auf epigingivales Niveau durch ein Beschleifen der Implantatschulter als „nicht notwendiges Risiko" verzichtet. Denn durch ein Beschleifen des Implantates wird Energie in das Material eingebracht. Wie auch das vorliegende System sind zwar viele einteilige keramische Implantatsysteme für ein Beschleifen geprüft [10] und zugelassen, manche aber eben nicht. Denn eine solche „Krafteinleitung" kann zu Microcracks und Strukturschwächung durch Phasentransformation der ZrO2-Kristalle führen [11, 12]. Weiterhin wird von dieser Patientin wie auch von den meisten Patienten generell in diesem nicht sichtbaren Bereich das „weiße" Material viel besser toleriert als das „graue" Material eines Titanimplantates. Die Schulter des Implantates 22 lag jedoch im sichtbaren Bereich, weswegen der bukkale Anteil der Implantatschulter doch moderat auf epigingivales Niveau reduziert werden musste.

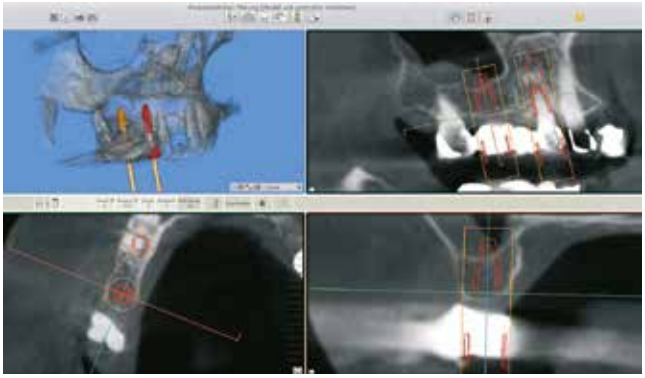

Abb. 13: Neue Implantatplanung.

Abb. 14: Die bisherigen Restaurationen wurden entfernt.

Abb. 15a u. b: Pfeilerpräparation.

Abb. 16a: Das Keramikimplantat 25 …

Abb. 16b: … und 22 nach 13 Jahren Liegedauer.

Auch nach nunmehr immerhin 13 Jahren Liegedauer sind die vollkommen reizlosen periimplantären Weichgewebsverhältnisse um beide Implantate nach wie vor bestechend. Diese nahezu generell anzutreffende Beobachtung stellt für den Autor neben der Metallfreiheit das Hauptargument für die Versorgung mit Keramikimplantaten dar. Selten ist ein Vergleich solcher Implantate über einen so großen Zeitraum auch bildlich dokumentiert, wie es in diesem Fall möglich wurde **(Abb. 16a u. b)**. Gleiche Knochen- und Weichgewebsverhältnisse sind auch von den Implantaten im Unterkiefer zu berichten, auch wenn sie im vorliegenden Falle nicht im Fokus der Versorgung standen. Die für die mögliche Implantatplanung angefertigte DVT-Aufnahme zeigt die nach wie vor perfekte Osseointegration ohne marginalen Knochenabbau der Implantate 22 und 25. Exemplarisch wurde insbesondere auch das durchmesserreduzierte Implantat 22 durch den Vorbehandler perfekt inseriert und lässt im DVT auch noch nach 13 Jahren bukkal eine durchgängige dünne Knochenlamelle erkennen.

Erarbeitung der Neuversorgung 2019

Nach der auch für einteilige Implantate üblichen Primärabformung in der Doppelmischtechnik erfolgten die Erstellung des Meistermodelles **(Abb. 17)** und die Anfertigung der Primärteleskope **(Abb. 18)** aus Zirkoniumdioxid (Ceramill Zolid, Amann Girrbach), über welche nach der Einprobe **(Abb. 19)** eine Sammelabformung genommen wurde.

Die ausgearbeiteten Primärteleskope wurden auf ihren Sitz kontrolliert **(Abb. 20a u. b)** und es wurde die finale Bissnahme **(Abb. 21)** durchgeführt. Sehr hilfreich für die Über-



Abb. 17: Das Meistermodell.

Abb. 18: Die Primärteleskope.

Abb. 19: Einprobe der Primärteleskope.

Abb. 20a: Sitzkontrolle der Pfeiler.

Abb. 20b: Sitzkontrolle der Primärteleskope.

Abb. 21: Bissnahme.

prüfung der korrekten Sammelabformung und damit der späteren Passung des Sekundärgerüstes ist die Anfertigung einer „Zementierhilfe" aus Kunststoff (Palavit G, Kulzer). Durch diese vergleichsweise „starre" Zementierhilfe lässt sich der exakte Sitz der späteren Suprastruktur bereits sehr gut im Vorfeld überprüfen. Diese vereinfacht als Träger für die Primärteile das spätere Einzementieren um ein Vielfaches **(Abb. 22)**.

Das Sekundärgerüst wurde aus PEEK (Ceramill PEEK, Amann Girrbach) hergestellt und mit Kunststoff (Visio link, Bredent) verblendet **(Abb. 23a–c)**. Die Eingliederung erfolgte mit der Zementierhilfe **(Abb. 24)** mittels Glasinomerzement (Ketac Cem, 3M Espe). Das Ergebnis bietet hohen Tragekomfort bei maximaler Erweiterbarkeit und entspricht höchsten ästhetischen Anforderungen **(Abb. 25a u. b, Abb. 26)**.

Abb. 22: Zementierhilfe zur Überprüfung des Sitzes der späteren Suprastruktur.

Abb. 23a: Blick auf die Sekundärgerüste aus PEEK mit der fertiggestellten Arbeit.

Abb. 23b: Die Primärteleskope vor der fertiggestellten Arbeit.

Abb. 23c: Im Hintergrund: die Verblendungen.

Abb. 24: Eingliederung mit der Zementierhilfe.

Abb. 25a: Zementierte Primärteleskope.

Abb. 25b: Die fertige Oberkieferarbeit in situ.

Bei jedem gibt es mal Phasen, in denen die Zahlungsfähigkeit stockt. Wo die Vorfinanzierung bis an die Schmerzgrenze geht. Dann wünscht man sich, man hätte sich schon längst für Factoring entschieden. Denn bei LVG-Factoring verfügt man über sofortige Liquidität, kann geplante Investitionen realisieren und Skonti und andere Einkaufsvorteile optimal nutzen.

Vertrauen Sie den Erfindern des Dental-Factorings. Über 30 Jahre erfolgreiche Finanzdienstleistung sorgen für Kompetenz-Vorsprung. Und für mehr als 30.000 zufriedene Zahnärzte.

L.V.G.
Labor-Verrechnungs-
Gesellschaft mbH
Hauptstraße 20 / 70563 Stuttgart
T 0711 66 67 10 / **F** 0711 61 77 62
kontakt@lvg.de

www.lvg.de

Abb. 26: Das Lächeln zeigt eine mit ihrer neuen Versorgung zufriedene Patientin.

Bildnachweis Abb. 1–9: ZA Lutz Höhne
Bildnachweis Abb. 10–26: Dr. Jens Tartsch

Literaturverzeichnis unter
www.ztm-aktuell.de/literaturlisten

** Lesetipp: von Baehr V, Huesker K. Nachweis von Zahnersatzmaterial-Unverträglichkeiten. Möglichkeiten der Labordiagnostik und Konsequenzen für die Zahntechnik. Zahntechnik Magazin 2018(22;7-Okt.):469-476. Online abrufbar auf www.ztm-aktuell.de/baehr*

Resümee

Diese zahnärztliche Versorgung hat sich für die hier vorgestellte Patientin gesundheitlich mehr als bewährt. Mit der gesundheitlichen Stabilisierung hat sich nicht zuletzt auch das Thema Bruxismus als zahnärztlich nicht mehr behandlungsrelevant herausgestellt. Bruxismus ist vor allem ein zentrales und kein peripheres Problem [13], auch wenn einige Zahnärzte und Zahntechniker dem nach wie vor widersprechen.
Dieser „extreme" Fall zeigt aber außerdem, dass auch frühe Keramikimplantate durchaus langzeitstabil und neu restaurierbar sein können. So waren hier eher die natürlichen Zähne und nicht die Implantate das Problem.
Diesem Vorwurf fehlender ausreichender Langzeiterfahrung wird nicht zuletzt mit der vorliegenden Kasuistik begegnet. Auch hat heute eine deutliche Weiterentwicklung bei Material, Oberflächengestaltung und den prothetischen Konzepten stattgefunden, wodurch sich die Erfolgsraten moderner Keramikimplantate mit den Erfolgsraten von Titanimplantaten auf Augenhöhe befinden [14, 15]. Vor diesem Hintergrund, aber vor allem auch wegen der günstigen Eigenschaften des Materials Zirkoniumdioxid auf die periimplantären Weichgewebsverhältnisse [16–19] erfahren Keramikimplantate zunehmend Aufmerksamkeit. So ist – zunächst noch subjektiv betrachtet – Periimplantitis ein „Fremdwort" in der klinischen Beobachtung bei der Anwendung von Keramikimplantaten.

Der dargestellte Fall zeigt, dass auch mit Keramikimplantaten der ersten Generation gute Ergebnisse zu erzielen waren. Der vorliegende Fall belegt dies eindrücklich und zeigt das erfolgreiche Zusammenspiel umweltzahnmedizinischer Maßnahmen in der Zahnmedizin mit metallfreier Versorgung und Neuversorgung über einen Beobachtungszeitraum von 13 Jahren. Er unterstreicht den berechtigten Anspruch von Keramikimplantaten als ergänzende Therapieform in der allgemeinen Implantologie und die Notwendigkeit immunologischer Diagnostik chronisch kranker Patienten. ■

Zahnarzt Lutz Höhne

1. Vorsitzender der Deutschen Gesellschaft für Umwelt-ZahnMedizin (DEGUZ)

Praxis Theresa Jader
Bahnhofstr. 24
67246 Dirmstein
info@zahnarzt-hoehne.de
www.deguz.de

Dr. Jens Tartsch

Studium der Zahn-, Mund- und Kieferheilkunde an der Freien Universität Berlin, Examen 1992
internationaler Fortbildungsreferent und Experte für metallfreie Implantologie und Immunologie in der Zahnmedizin
implantologische Erfahrung seit 1992
Präsident European Society for Ceramic Implantology (ESCI)
Vorstandsmitglied "Swiss Society for Anti Aging Medicine and Prevention – SSAAMP"
Niedergelassen in eigener Praxis Kilchberg/Zürich mit den Schwerpunkten metallfreie Implantologie, Immunologie in der Zahnmedizin und Umweltzahnmedizin
Mitglied SSO, SGI, ESCI, EAO, IOCI, SSAAMP, DEGUZ, SMSH

Dr. Jens Tartsch
Kreuzstrasse 2
CH-8802 Kilchberg/Zürich
dr.tartsch@zahnarzt-kilchberg.ch
www.zahnarzt-kilchberg.ch

Sorgfältig bearbeitete Oberfläche.

Eine Totalsanierung – mit Leidenschaft geplant und erstellt

Im Folgenden stellt ZT Ivana Pasalic einen umfangreichen und ästhetisch wie funktionell herausfordernden Fall vor. Sie beschreibt, wie sie den Oberkiefer festsitzend vollkeramisch auf Implantaten versorgt und im Unterkiefer die vorhandene Teleskoparbeit neu verblendet.

Ist Zahntechnik nur Zahn und Technik? Nein, der Begriff der Zahntechnik ist nicht annähernd bezeichnend und aussagekräftig für unsere Arbeit und umfasst diese in ihrer Mehrdimensionalität nicht. Es gehört eine große Portion an Leidenschaft gerade bei komplexen Arbeiten dazu – dann kommen wir ans Ziel.

Ich sehe es so: Die Mundhöhle ist ein zunächst dunkler und unbekannter Ort, die von einem Menschen umgeben wird. Dabei sind die Menschen alle unterschiedlich. So entpuppt sich jede Arbeit immer wieder aufs Neue als eine Herausforderung und man folgt nicht einfach den Technik-Regeln. Jede ins Haus kommende Arbeit zwingt als einmaliger Fall zum neuerlichen Nachdenken. Ohne einen Kompass und Bauplan und jede Menge Wissen um die Zusammenhänge des Kauorgans, der Ästhetik, Farblehre, Materialkunde und vieles mehr werden wir uns in der Welt der Zahntechnik schwer zurechtfinden und der gewünschte Erfolg kann sogar ganz ausbleiben. Hier sind wir Macher gefragt, uns ständig fortzubilden, sonst bleibt es immer nur bei Zahn und Technik. Wer aber große Restaurationen versorgen möchte, sollte noch mehr können. Ein wesentlicher und wichtiger Bestandteil erfolgreichen Arbeitens und dessen Umsetzung ist die interdisziplinäre Zusammenarbeit zwischen dem Zahnarzt, Patienten und Techniker und auch Chirurgen. Dabei geht es nicht um die Auftragshierarchie, die für uns etabliert ist, sondern um die gegenseitige freie Kommunikation über berufliches Wissen auf Augenhöhe, sonst kann am Ende der Patient der Leidtragende sein. Es kann natürlich auch geschehen, dass ich etwas noch nicht weiß. Aber das Erkennen eigener Grenzen und Fähigkeiten ist kein Hindernis, sondern sogar eine Voraussetzung, um weiterzukommen. Ich frage dann Kollegen und andere Experten und suche nach Lektüre zum entsprechenden Thema. Man sollte eigene Fragen, die man hat, nicht kaschieren und sich damit womöglich die Aussicht auf eine gute Arbeit verbauen. Den so skizzierten Support sollte man fest in seinen Alltag integrieren.

Fallbeispiel

Der folgende Fall stellt besondere Herausforderungen an die Planung und an die Technik. Der Unterkiefer ist mit einer suffizienten Teleskoparbeit versorgt. Durch das Volumen der Teleskope und deren Sekundärgerüst ist der Platz für eine schöne Ästhetik limitiert, zumal wir im Oberkiefer Zirkoniumdioxid und im Unterkiefer ein bestehendes Metallgerüst als Basen für 2 verschiedene Verblendmaterialien haben. Die nach dorsal abfallende Okklusionsebene muss neu definiert werden, um die neue Arbeit in der richtigen Funktionsebene herzustellen. Die große sagittale Stufe und eine fehlende Frontzahn-Eckzahn-Führung sorgten für starke Abrasionen der Seitenzähne – das darf in die neue Restauration nicht übernommen werden. Die Funktionsebene wird mit dem PlaneFinder nach dem System von Udo Plaster (Zirkonzahn) ermittelt. Für mich ist dies eines der wichtigsten Instrumente, wenn es um Funktion und Ästhetik geht, denn hier werden alle 3 Dimensionen abgefragt.

Wir sehen anhand dessen auch: Ästhetik folgt Funktion. Aber wie war das noch mal mit der Ästhetik? Diese und die Schönheit liegen im Auge des Betrachters – eine Erkenntnis, die wir mit dem Griechen Thukydides (ca. 454 v. Chr. bis ca. 396 v. Chr.) verbinden. Schönheit und Ästhetik sind schwer zu definieren … und somit subjektiv? Nicht ganz, denn wir messen und das Auge vergleicht. Wenn wir es schaffen, keine harten Abweichungen vom Erfahrenen und

Gemessenen in einem dreidimensionalen Gesicht einzubetten, wird das Gesamtbild harmonisch und wir haben die Regeln der Ästhetik erfüllt.

Ausgangssituation und Weiterkommen

In einem ersten Vorgespräch äußert die Patientin, dass sie ihre Zähne zu prominent findet und sie sich an der Farbe stört **(Abb. 1)**. Es wird der Wunsch abgefragt und wir kommen zu einer Zielsetzung. Was hier zunächst einfach klingt, ist mit viel Feingefühl verbunden. Wir kommunizieren sehr mit Gestik und Körpersprache, vielleicht einprägsamer noch als mit Vokabeln, wobei der Mund im Zentrum der Kommunikation steht und wir sprichwörtlich und auf Modellen „Zähne zeigen" … oder auch nicht. Jede gute individuelle Restauration beginnt mit unserem Zuhören, Beobachten und einem deutlichen Maß an Empathie für den Patienten, der sich oft seiner freien Kommunikation durch „schlechte Zähne" beraubt fühlt. Hier ist viel Sinn für den Patienten gefragt, um diese Barriere zu eliminieren.

Analoges oder digitales Vorgehen

Es ist nicht immer möglich, digital zu arbeiten. Wir sollten uns aber dieser Technik bedienen, wenn sie unseren Alltag erleichtert und die Prozesse optimiert.

Mit der Modellherstellung (analog plus späterem Einscannen) und dem Einartikulieren der beiden Kiefer beginnt nun unsere eigentliche Arbeit an diesem Fall. Der Oberkiefer wird mit dem PlaneFinder vermessen und mit dessen Hilfe die genaue Lage der Okklusionsebene bestimmt.

Hierbei richtet sich der Patient mithilfe eines Spiegels in seiner natürlichen Kopfhaltung aus. Diese wird dann in den Artikulator PS1 (Zirkonzahn) übertragen. Die Ala-Tragus-Linie (Unterrand des Nasenflügels zum Mittelpunkt des Tragus) ist nahezu parallel zur Okklusionsebene. Die Neubestimmung der Unterkieferrelation entfällt, da sich unsere Patientin in ihrer habituellen Okklusion sehr wohl fühlt und keine weiteren therapeutischen Indikationen vorliegen. Diese wird deshalb exakt übernommen und digital übertragen, obwohl Ober- und Unterkiefer manchmal seitlich leicht gegeneinander verschoben erscheinen (vgl. die In-situ-Bilder am Ende des Beitrags). Die neue Situation wird aber so eingestellt werden, dass es nicht zu neuerlichen Abrasionen der Seitenzähne kommt **(Abb. 2)**.

Die digitale Bissübertragung erfolgt durch Scannen der beiden Kiefer mit den Bitescans **(Abb. 3)**. Im Anschluss werden die Zähne virtuell radiert und die Scans mit der präparierten Situation ergänzt. Bis hierhin reicht zunächst das digitale Arbeiten – so weit, so gut. Für die analoge Übertragung in den Artikulator wird eine Aufbissschiene designt und gefräst. Dabei werden die vorhandenen Aufnahmen des Trios-Intraoralscanners (3Shape) direkt in den Modelliermodus geladen und eine Aufbissschiene konstruiert. Auf eine Front-Eckzahn-Führung wird verzichtet, da es sich lediglich um die Übertragung der Kieferrelation im Artikulator (analog) handelt und die Maßnahme keinem therapeutischen Zweck dient. Die Übertragung gelingt so nahezu perfekt.

Oberkieferplanung

Ohne ein (digitales) Wax-up **(Abb. 4 u. 5)** lässt sich eine Arbeit in dieser Größenordnung nicht planen und schon gar nicht herstel-

Abb. 1: Ausgangssituation. Die Patientin findet ihre Zähne zu prominent und stört sich an der Farbe.

Abb. 2: Nach dem Einscannen. Die Abrasionen im Unterkiefer-Seitenzahnbereich sind gut sichtbar.

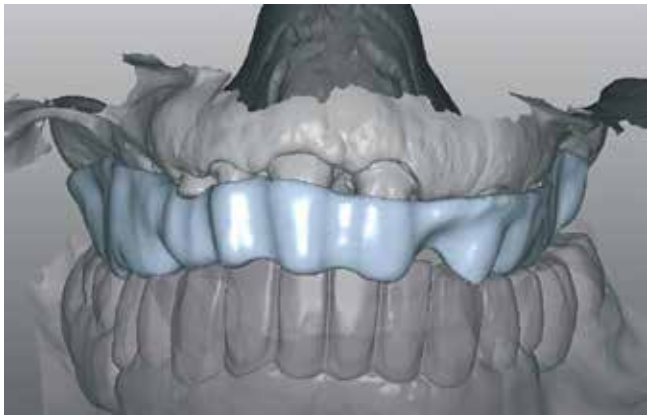

Abb. 3: Digitale Bissübertragung.

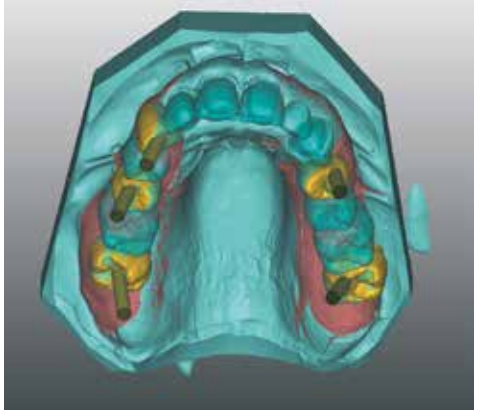

Abb. 4: Bei der Planung des Wax-ups mit Sichtbarmachung der Einschubrichtung.

len. Ein besonderes Augenmerk beim Wax-up muss auf die Verkleinerung der sagittalen Stufe gelegt werden **(Abb. 6)** und die Frontzähne werden weiter nach palatinal aufgestellt. Die prominente Stellung der Zähne nimmt ab und wir erfüllen zudem den Wunsch der Patientin. Dabei verblieben die vorhandenen Zähne/Stümpfe an Ort und Stelle und alles ließ sich ohne KFO-Behandlung realisieren. Durch diese veränderte Anatomie (zunächst digital durchgeführt) wurde das Reduzieren der Zirkoniumdioxidgerüste erreicht und die gewünschte Situation optimiert.
Es hat Vorteile, Restaurationen, die auf Implantaten verankert sind, okklusal zu verschrauben und nicht zu zementieren, da dies eine Zementitis von vornherein ausschließt. Aus ästhetischen oder anderen Gründen ist das allerdings nicht immer machbar, auch nicht in diesem Fall. Daher fällt die Entscheidung zugunsten der Herstellung individueller Abutments mit zementierten Zirkoniumdioxidbrücken. Das Wax-up ist auch für das Design der Abutments von entscheidender Bedeutung. Erst die Kenntnis der definitiven Ausmaße der finalen Restauration erlaubt es, das Abutment mit entsprechendem Emergenzprofil und der richtigen Dimension zu konstruieren. Im Anschluss wird in der Software ein neuer Fall angelegt und die neue Situation mit Zirkoniumdioxidabutments gescannt. Unser hinterlegtes Wax-up wird nun aus Kunststoff gefräst und wir führen eine Ästhetikeinprobe durch. Die Seitenzahnbrücken aus Kunststoff werden im Anschluss analog perforiert und mit dem exakten Einbringschlüssel lässt sich der richtige Sitz auf den Implantaten prüfen. Die später anzufertigenden Zirkoniumdioxidbrücken bedürfen keiner weiteren Gerüsteinprobe. Da mittels PlaneFinder die Länge der Frontzähne und der Okklusionsebene festgelegt wurde, lassen sich nun auch die Fronzahnkäppchen/Brücken herstellen und auf einen guten Sitz im Mund prüfen. Eine Rohbrandeinprobe ist nicht mehr notwendig und wir sparen uns einen weiteren Termin ohne zusätzliche Belastung für die Patientin.

Verblendung des Oberkiefers: Farbfragen

Zirkoniumdioxid ist unsere Basis für die Verblendung. Als Zahntechniker sollte man dabei das Thema Farblehre nicht überspringen. Die grundlegenden Eigenschaften der Materialien mit ihren Vor- und Nachteilen sollten bekannt sein. Was aber ist nun Farbe? Farbe ergibt sich aus dem, was ein Objekt mit einer bestimmten Lichtquelle reflektiert oder auch absorbiert. Das macht das Ganze kompliziert. Unterschiedliche Lichtquellen lassen ein und denselben Stoff farblich anders wirken. Schauen wir uns einen natürlichen Zahn bei Kunstlicht an, erscheint er anders als im Tageslicht. Hinzu kommt die Frage der Fluoreszenz. Die sogenannte **Fluoreszenz** ist das Aufleuchten eines Stoffes beim Einwirken von Energie. Dies wird unter UV-Licht gut sichtbar, welches in den Sonnenstrahlen mit enthalten ist. Unsere Zähne besitzen diese Eigenschaft ebenfalls – bei Zirkoniumdioxidmaterialien muss man genau nachfragen. Setzt man ein Material ohne Fluoreszenz ein, kommt es auf die Konditionierung der Gerüste mit fluoreszierenden Massen an, um die fehlende Farbwirkung zu erzielen.
In unserem speziellen Fall habe ich mich bei der Konditionierung streng an die Farbe des Opakers im UK gehalten, um die beiden unterschiedlichen Materialien optisch aufeinander abzustimmen. Der Oberkiefer wird mit der Keramik CZR Noritake Cerabien (Kuraray Noritake Dental) verblendet. Ich finde, optisch ist diese Keramik zum Verblenden von Zirkoniumdioxid eine schöne Diva, dagegen in der Handhabung absolut unproblematisch. Wer es gerne bunt mag, kann sich mit ihr austoben. Meine Lieblingsmasse ist das Superluster: eine Opalschneide, die in keiner Restauration fehlen sollte.
Neben der Fluoreszenz ist die **Opaleszenz** ein weiteres wichtiges Farbkriterium beim natürlichen Zahn und seiner Nachahmung. Es werden die kurzwelligen Lichtstrahlen bläulich und die langwelligen orangerot reflektiert.
Die drittwichtigste Eigenschaft der Farbgebung/-wirkung betrifft die **Transluzenz**. Sie sorgt für die Lichteinleitung und Tiefenwirkung. Je höher der Helligkeitswert eines Zahnes ist, desto weniger transluzent erscheint er und umgekehrt – das müssen wir berücksichtigen. Der Wunsch der Patientin lautet, hellere Zähne haben zu wollen. Das ist verständlich, weil die Zähne dann jugendlicher wirken. Die Ausgangssituation ist eine opake A3. Wir haben uns gemeinsam auf eine vorsichtig hellere und transluzentere A2,5 verständigt.
Beim Schichten der Keramik kommt es nun auf unser Augenmaß an, das wir mit einem Silikonschlüssel unterstützen (vgl. Abb. 6). Und dann sagen wir mit Albert Einstein: „Die Vorstellungskraft ist wichtiger als das Wissen." Damit ist das Schichten für uns Zahntechniker der aufregendste Moment **(Abb. 7a–c)** und in einer ruhigen Umgebung kommen wir so manches Mal quasi in Trance: Wir vergessen alles um uns herum. Wir rufen unbewusst Gelerntes ab und schaffen gleichzeitig Neues, das der Situation

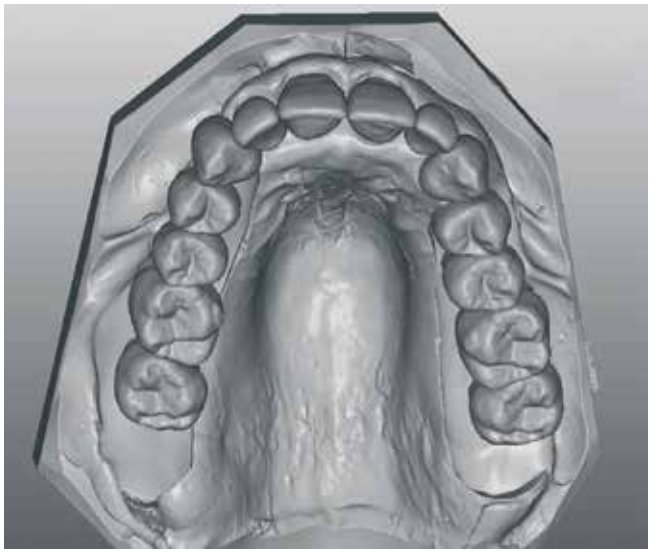

Abb. 5: Das Wax-up für den Oberkiefer.

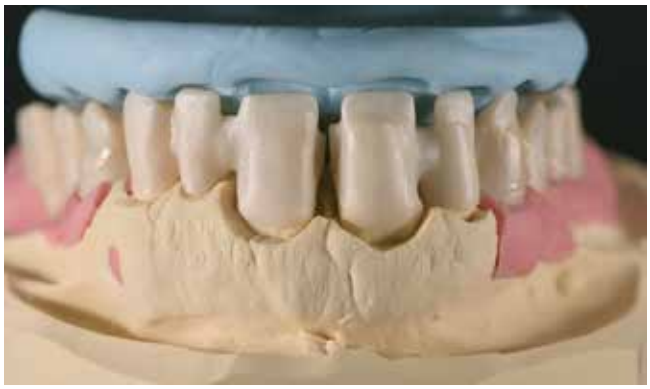

Abb. 6: Die nach palatinal versetzte Aufstellung. Ein Silikonschlüssel hilft uns dabei, dem erarbeiteten Wax-up treu zu bleiben und das angestrebte Erscheinungsbild zu erreichen.

genau entspricht. Um das Gelernte zu verinnerlichen, rate ich jedem Auszubildenden, dass er sich von Anfang an immer wieder natürliche Zähne anschauen sollte, um sie später als Vorbild abrufen zu können. Im Alltag halten wir ständig Modelle mit künstlichem Zahnersatz in der Hand. Das kann unsere Vorstellung von natürlichen Zahnformen negativ beeinflussen.

Unterkieferplanung und Realisierung

Bei der UK-Planung wird wie im OK zunächst ein Wax-up digital geplant **(Abb. 8)** und in Wachs gefräst. Durch die Verkleinerung der sagittalen Stufe im Oberkiefer fällt die Verzahnung deutlich besser aus. Da der Unterkiefer mit Komposit verblendet wird, habe ich mich für die Fertigstellung des Oberkiefers entschieden, bevor ich an den Unterkiefer herangehe. Farbkorrekturen im UK können ggf. einfacher mit Komposit durchgeführt werden als im OK mit Keramik. Außerdem dient der fast fertige OK hier als farbliche Vorlage und Orientierung für unsere Verblendung im Unterkiefer. Das Schichtschema wird hier in die Kompositfarben übersetzt und angewendet.

Das gefräste Wax-up wird auf das Metallgerüst **(Abb. 9)** übertragen und in das Küvettensystem der Firma Anaxdent eingebettet **(Abb. 10)**. Basal wird das Gerüst mit durchsichtigem Silikon unterspritzt, um die Lichthärtung der Ränder und Pontics sicherzustellen. Ich verwende hierfür das Silikon visio.sil ILT der Firma Bredent und für das Überbetten das flüssige Silikon Matrix Cast 22 clear von Anaxdent.
Nach dem Aushärten wird das Gerüst vom Wachs gesäubert, mit den zugehörigen Bondern und Opakern konditioniert und wieder in die Basis der Küvette eingebettet. Der durch das fehlende Wachs entstandene Hohlraum wird nun mit Dentin aufgefüllt und endgehärtet.

Abb. 7a: Während des Schichtens.

Abb. 7b: Kontrolle der Oberflächentextur.

Abb. 7c: Erster Dentinbrand.

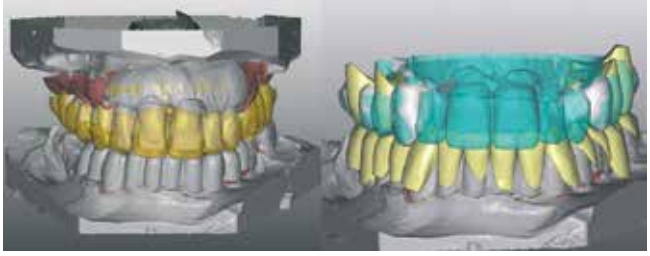

Abb. 8: Digitale Planung des Wax-ups.

Abb. 9: Das Metallgerüst.

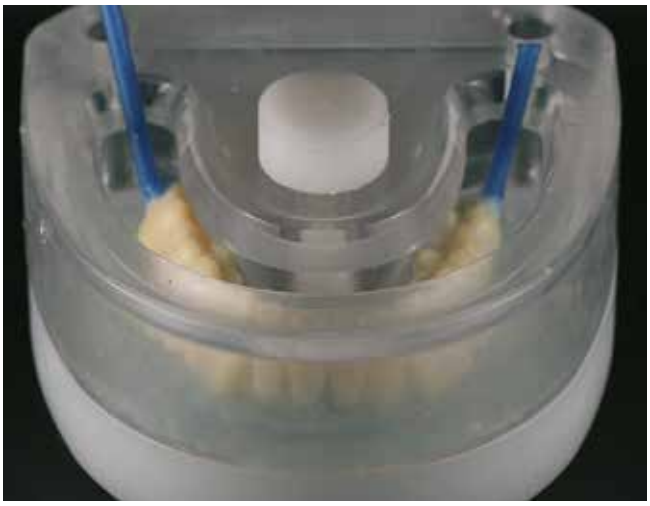

Abb. 10: Einbettung des gefrästen Wax-ups.

Es folgt das Cut-back **(Abb. 11a–d)** und danach wird die Restauration individuell und frei geschichtet (Komposit-Verblendsystem crea.lign, Bredent). Bei der freien Schichtung ist darauf zu achten, in der Dimension des Wax-ups zu bleiben, um Platz für die Schneide zu lassen.
Das Besondere an crea.lign liegt unserer Meinung nach darin, dass das Material zu 50% aus zum Teil opaleszierenden Keramikfüllstoffen besteht, die in eine Kunststoffmatrix eingebettet sind. Im Unterschied zu vielen Mitbewerbern sind keine Glasfüllkörper enthalten. Diese können nicht so fein wie Keramik gemahlen werden und es liegen dann

Abb. 11a: Wax-up auf dem Metallgerüst vor dem Einbetten.

Abb. 11b: Blick auf die Oberflächentextur.

Abb. 11c: Cut-back.

Abb. 11d: Fertiggestellter Unterkiefer.

FLUSSFISCH
DENTAL-SCHAU
9.-13. März 2021
ONLINE UND LIVE!

THOMAS RIEHL
3Shape

MICHAEL FROHNAPFEL
imes-icore®

DAVID FIGGE
pritidenta®

HEINRICH ARENDT
METOXIT

RENÉ OPPELT
FLUSSFISCH

FREDERIC FLUSSFISCH
FLUSSFISCH

Eine Auswahl unserer Experten auf der FDS

- Digitales come together
- Live Chats mit Experten
- Workshops
- Gemeinsam Zukunft gestalten

JETZT TERMINE SICHERN:
www.fds.dental

Buchen Sie gleich einen Termin mit einem der Experten für Ihren persönlichen Video-Chat.

since 1911
FLUSSFISCH

unterschiedliche Korngrößen vor. Solche Komposite, die doppelt gefüllt sind, erfahren wir als härter sowie spröder und sie besitzen durch die unterschiedlichen Partikelgrößen eine große Oberflächenrautiefe. Wir sehen dann keine Stoßdämpferfunktion, was die Abrasion beschleunigt und durch eine schlechtere Polierbarkeit eine erhöhte Plaqueaffinität bewirkt. Mit crea.lign verblendete Arbeiten weisen aber, so wie wir es erfahren, die gleiche Oberflächenrautiefe auf wie keramisch verblendete Kronen und Brücken. Unser Handhabungsvorteil dabei: Es geht einfach und schnell, diesen Verblendkunststoff auf Hochglanz zu polieren.
Dann wird in der Küvette überpresst. Auf diese Weise behalten wir die Form, die wir uns zuvor erarbeitet haben **(Abb. 12)**.

BEB	Anzahl	Beschreibung der Leistung
000215	4	Laboreingangsdesinfektion
000100	3	Modell aus Superhartgips
000410	5	Hilfsteil in Abformung positionieren
000411	5	Modellimplantat auf Abformpfosten
000412	5	Zahnfleischmaske abnehmbar je Implantat
000101	1	Sägemodell und Zahnkranz
000104	4	Sägestumpf herstellen, Präparationsgrenze freilegen
000103	1	Kontrollmodell
000421	5	Individualisierung des Emergenzprofils
000409	1	Individueller Löffel aus Kunststoff
000147	1	Gefrästes Bissregistrat nach Trios Scan
000600	1	Vermessung mit Planefinder/Kopfhaltung
000606	1	Einartikulieren OK nach Planfinder
000607	1	Einartikulieren Gegenkiefer
000104	11	Stumpf aus Kunststoff
000620	2	Digitale Ästhetik – Design je Kiefer
000621	2	Mehraufwand Ästhetikeinprobe
000163	5	Hybrid-Abutment Krone-Zirkon
000164	5	Drehsicherungsstopp bei Implantat
000165	5	Einbringhilfe Impantatabutment
000183	9	Zirkonkäppchen für mehrschichtige Verblendung in Keramik
000184	5	Zirkonbrückenglied für mehrschichtige Verblendung in Keramik
000199	5	Aufwand Krone/Teleskop (Suprakonstruktion)
000229	10	Verbindungsstelle Keramik
000422	5	Lotfreie Verbindung Zirkonabutment auf Titanklebebasis
000164	14	Keramikverblendung im Mehrschichtverfahren
000223	6	Frontzahn nach gnathologischen Kriterien in Keramik gestaltet
000222	8	Gnathologische Kaufläche in Keramik gestaltet
000220	14	Individuelles Charakterisieren der Keramikverblendung
000211	8	Zahnfleisch aus Keramik
000225	1	Einbetten Küvettentechnik
000226	12	Metallfläche anstrahlen/bonden
000230	12	Vollverblendung Komposit
O00490	12	Zahnfleisch aus Komposit
000223	6	Frontzahn nach gnathologischen Kriterien in Komposit gestaltet
000223	6	Gnathologische Kaufläche in Komposit gestaltet
000216	10	Laborausgangsdesinfektion

Tab. 1: Aufstellung der zahntechnischen Leistungen.

Abb. 12: Blick auf den fertiggestellten Ober/Unterkiefer-Seitenzahnbereich.

Finale

In einer Gegenüberstellung werden die beiden Restaurationen auf ihre Farb-/Oberflächenwirkung überprüft **(Abb. 13)**. Da wir unser Ziel erreicht haben und uns das Erscheinungsbild gefällt, können wir zum Überprüfungs- und Eingliederungstermin schreiten **(Abb. 14, 15)**. Zum Gesamtauftrag gehört auch die Aufstellung unserer zahntechnischen Leistungen **(Tab. 1)**. Ihr kann unser Vorgehen noch einmal unter einem anderen Aspekt entnommen werden.

Fazit: Wir werden nie alles wissen können, aber wir sollten nie aufhören, nach mehr zu streben und aus jedem neuen Patientenfall weiter zu lernen. Je mehr von „Zahn" und „Technik" und Engagement in jeder Arbeit, die wir in die Hand nehmen, steckt, umso besser und naturnaher wird das Endergebnis. ■

Abb. 13: In einer Gegenüberstellung werden die beiden Restaurationen auf ihre Farbwirkung, Oberflächenstruktur und auch Zentrik überprüft.

Abb. 14: Die Arbeit in situ.

Abb. 15: Die Patientin mit ihrer neuen Restauration.

Bilder: © Pasalic

ZT Ivana Pasalic

schloss ihre zahntechnische Ausbildung im Jahr 1999 mit der Bestnote in der Praktischen Prüfung ab. Von 1999 bis 2011 arbeitete sie im Dentallabor Moss in Hamburg, wo sie in allen Bereichen der Zahntechnik Erfahrung sammelte.
Seit 2011 war sie in verschiedenen Laboren und Zahnarztpraxen tätig. Ivana Pasalic hat an zahlreichen Weiterbildungen teilgenommen und ist seit 2017 selbst als Referentin für die Firma Bredent unterwegs. 2017 fand sie ihre Basis im ZfZW mit der Versorgung komplexer Restaurationen.

Das Zentrum für Zahnheilkunde Westholstein bietet das gesamte Spektrum der Zahnmedizin an, Schwerpunkt ist die biologische Zahnheilkunde.

Zentrum für Zahnheilkunde Westholstein
Bahnhofstraße 8
25358 Horst
info@zfzw.de, info@zahnarztpraxis-horst.de
www.zahnarztpraxis-horst.de

ERNST HINRICHS Dental

Ist ein Produkt bei Ihrem Depot nicht lieferbar?
Wir beliefern Sie auch direkt, die Abrechnung erfolgt dann wie gewohnt über das von Ihnen genannte Depot!

Unsere Topseller

Dentalgipse // Einbettmassen // CAD-CAM // Profident 2010 // Strahl- & Poliermittel // Dubliersilikone
Knetsilikone // 3D Druck // Prothesenkunststoffe // Legierungen // Dublierzubehör // Gipsfiguren

ERNST HINRICHS Dental GmbH · Borsigstr. 1 · 38644 Goslar · 0 53 21 - 5 06 24 · www.hinrichs-dental.de · info@hinrichs-dental.de

Die Kombiarbeit auf dem Meistermodell.

Meisterprüfung: **Workflow einer kombinierten Prothese**

Der Einsatz von Rillen-Schulter-Stift-Geschieben, von Ringteleskopen, der Gießtechnik und weiteren konventionellen Schritten: Hierbei geht es um aufwendige Verfahren mit Charme, die bis heute in der praktischen Meisterarbeit gefordert sind. Im Folgenden zeigt ZTM Sebastian Dobmeier, wie mit validierten analogen Prozessschritten sehr gute Ergebnisse möglich sind. Er erzielte mit seinem praktischen Beitrag die Jahresbestleistung 2018 innerhalb der Handwerkskammer München, Oberbayern, und diese Auszeichnung qualifizierte ihn nun zur Teilnahme am Klaus-Kanter-Wettbewerb 2019. Zu diesem „Oscar der Zahntechnik" sind nur Jahrgangsbeste zugelassen und Sebastian Dobmeier wurde hier mit dem 2. Platz geehrt.

Die moderne Zahntechnik ist geprägt vom digitalen Zeitalter. Ausgefeilte Konstruktionssoftware, CNC-Fräsanlagen, 3D-Drucker und immer bessere Materialien, die auf den Markt drängen, geben dem Zahntechniker vielfältige Möglichkeiten an die Hand, den Patienten und Zahnärzten qualitativ hochwertigeren Zahnersatz anzubieten. Primär- und Sekundärkonstruktion passgenau zeitgleich zu fertigen, sind dank modernster Technik keine unerreichbaren Träume mehr. Doch es gibt sie noch: die Situationen, in denen man nicht vollumfänglich auf digitale Prozessschritte zurückgreifen kann oder in denen es – noch – nicht erwünscht ist, auf die manuelle Arbeit zu verzichten, um so das handwerkliche Geschick des Zahntechnikers auf die Probe zu stellen. Die kombiniert herausnehmbar-festsitzende Restauration mit diffizilen feinmechanischen Elementen stellt komplexe Anforderungen, die im zeitlich gesetzten Rahmen einer Meisterprüfung nur mit absolut detailreicher gedanklicher und planerischer Vorarbeit und einstudierten Arbeitsschritten zu passgenauen und zufriedenstellenden Ergebnissen führen. Anhand meiner kombinierten Meisterprüfungsarbeit möchte ich die Vorgehensweise und die nötigen Arbeitsschritte beleuchten. Auch muss der Alltagsbezug für die echte Arbeit im Labor unter Beweis gestellt werden, deshalb gehören ebenfalls eine Zeitbedarfskalkulation und ein Kostenvoranschlag dazu **(Tab. 1 u. 2)**.

Der Kundenauftrag

Patientendaten:
männlich, 62 Jahre alt, oral außerordentlich tastsensibel, Zahnfarbe: A3,5

Zahnstatus:
Fehlende Zähne: 11, 15, 16, 21, 25, 26
Präparierte Zähne: 17, 24, 27
Implantat:14 Bone Level (Fa. Straumann)

Für die Prüfungsaufgabe definierte Besonderheiten:
17 und 27 können aufgrund starker Pulpaausdehnung okklusal nur geringfügig präpariert werden, 24 kann durch Bukkalkippung vestibulär nur geringfügig reduziert werden und zudem weisen 24 und 27 einen starken Lockerungsgrad auf.

Auftrag: Anfertigung einer kombinierten Versorgung zum Ersatz der fehlenden Zähne mit mindestens 4 individuellen Halteelementen und Metallbasis.

Die Planung

Die gedankliche Vorwegnahme einer solchen zu erstellenden prothetischen Restauration ist sowohl ein elementarer Bestandteil im zahntechnischen Alltag als auch in der Prüfungssi-

tuation. Für die gesetzten Rahmenbedingungen galt es nun ein adäquates Umsetzungskonzept zu erstellen **(Abb. 1)**. Durch die starke Pulpaausdehnung an 17 und 27 und die daraus resultierende geringe okklusale Präparationsmöglichkeit fiel die Wahl auf zwei Ringteleskope. Diese haben den Vorteil, dass die Kaufläche im Primärteil gefertigt werden kann und man somit auf die Mehrschichtigkeit im okklusalen Bereich verzichtet. Zudem besteht kaum ein Nachteil zu einem normalen Teleskop.

Die Sonderform Ringteleskop

- Ein Ringteleskop ist ein okklusal geöffnetes Teleskop. Das Sekundärteil umfasst die zylindrisch ringartige Form des Primärteils.
- Die Kaufläche der Doppelkrone ist im Primärteil integriert.
- Die zervikal angelegte Stufe verhindert das Abrutschen der Zylinderpassung durch axial auftretende Kaukräfte.
- Die okklusale Schulter bzw. Stufenfräsung sorgt dafür, dass keine Speisebestandteile zwischen die Passflächen gedrückt werden können und unterstützt ebenfalls die axiale Abstützung.

Bildquelle: StD Arnold Hohlmann, Werner Hielscher, Lehrbuch der Zahntechnik, Auflage 5, Band 2, Seite 147, Quintessenz Verlags-GmbH 2004

Abb. 1: Die Ausgangssituation mit Gegenkiefermodell.

An Zahn 27 wäre auch eine rein vollanatomische Krone infrage gekommen. Zahn 24 versorgte ich mit einer Rillen-Schulter-Stift-Geschiebekrone, die lediglich im palatinalen Anteil und an den Approximalflächen des Stumpfes eine ausreichende Präparationsform für die Primär- und Sekundärkonstruktion benötigt. Vestibulär wurde die Krone mit einer Keramikverblendung versehen. Um dem starken Lockerungsgrad Rechnung zu tragen, wurden Zahn 24 mit dem RSS und Zahn 27 mit dem Ringteleskop durch einen individuell gefrästen Steg primär verblockt. Für das an Position 14 vorhandene Bone-Level-Implantat (Straumann) fertigte ich ein Abutment aus einer hochschmelzenden Legierung, das ich als Primärteleskop gestaltete. Die Sekundärkonstruktion darauf erhielt eine vestibuläre Kompositverblendung.

Zeitbedarfskalkulation partielle kombiniert festsitzend-herausnehmbare Prothese mit Metallbasis

Herstellung der Primärkonstruktion

BEB - Nr.	Bezeichnung	Zeitwert in Min	Menge	Gesamt Arbeitszeit
0225	Implantatpfosten an Modellierimplantat aufschrauben	4,00	1	4,00
2132	Stufenkrone geg. für Keramik-Teilverblendung	70,00	1	70,00
2971	Aufwand bei Suprastruktur auf Implantat	42,00	1	42,00
3001	Teleskopkrone primär	55,00	2	110,00
3007	Teleskop primär auf Implantat	65,00	1	65,00
3022	Lager für RS-Geschiebe	18,00	1	18,00
3026	Umlaufraste offenes Teleskop	15,00	2	30,00
3027	Lager für Führungsstifte	7,50	1	7,50
3031	Individueller Steg Grundeinheit	38,00	1	38,00
3032	Individueller Steg Längeneinheit	8,00	2	16,00
Gesamt produktive Arbeitszeit in Minuten				**400,50**
Gesamt produktive Arbeitszeit in Stunden				**6,67**

Herstellung der Sekundärteile und der Metallbasis inkl. Wachsaufstellung

BEB - Nr.	Bezeichnung	Zeitwert in Min	Menge	Gesamt Arbeitszeit
2601	Teil-Verblendung aus Kunststoff	37,00	1	37,00
2611	Teil-Verblendung aus Keramik	59,00	1	59,00
2801	Kaufläche nach gnathologischen Kritierien gestaltet, in Metall	22,00	4	88,00
3101	Umlaufende Fräsung	11,00	2	22,00
3102	Rillen-Schulter-Fräsung	22,00	1	22,00
3104	Stegfräsung, je Längeneinheit	9,00	2	9,00
3106	Bohrung und Fräsung für Friktionsstift	10,00	2	20,00
3107	Bohrung und Fräsung für Führungsstift	10,00	1	10,00
3201	Teleskopkrone – sekundär	71,00	2	142,00
3212	RS-Geschiebe sekundär	56,00	1	56,00
3216	Teleskopkrone sekundär auf Implantat	83,00	1	83,00
3221	Individuelles Steggeschiebe	48,00	1	48,00
3322	Steggeschiebe individuell an Metallbasis	34,00	1	34,00
4002	Metallbasis OK, partiell	97,00	1	97,00
4901	Kragenfassung	8,00	6	48,00
5002	Lötung 5: Hilfsteil an Basislegierung bei unterschiedlichen Legierungen	14,00	1	14,00
5103	Verklebung	5,00	2	10,00
5105	Laserschweißen	14,00	1	14,00
5307	Metallfläche konditionieren	8,00	1	8,00
5308	Modellgussteil konditionieren	12,00	6	72,00
6001	Aufstellen Grundeinheit	27,00	1	27,00
6003	Aufstellen je Zahneinheit auf Metallbasis	6,00	6	36,00
6432	Herstellen eines Zahnes aus zahnfarbenem Kunststoff	25,00	6	150,00
Gesamt produktive Arbeitszeit in Minuten				**1106,00**
Gesamt produktive Arbeitszeit in Stunden				**18,43**

Fertigstellung

BEB - Nr.	Bezeichnung	Zeitwert in Min	Menge	Gesamt Arbeitszeit
2672	Zahnfleisch aus Kunststoff	10,00	1	10,00
6311	Grundeinheit Fertigstellung auf Metallbasis	35,00	1	35,00
6312	Fertigstellen auf Metallbasis, je Zahneinheit	5,00	6	30,00
6431	Befestigung e. Zahnes aus zahnfarbenem Kunststoff	6,50	6	39,00
Gesamt produktive Arbeitszeit in Minuten				**114,5**
Gesamt produktive Arbeitszeit in Stunden				**1,91**

Tab. 1: Die Zeitbedarfskalkulation für die gestellte Aufgabe muss so realistisch wie möglich sein.

Sämtliche Kauflächen der Halte- und Stützelemente wurden als Metallkaufläche geplant, um eine stabile Kauebene sicherzustellen und zudem die Komposit-Ersatzzähne vor Abrasion zu schützen. Alle feinmechanischen Elemente wurden aus der multiindikativen Legierung Copynorm (Wegold) hergestellt. Für die Verbindung der individuellen Halteelemente und als Grundlage für die zu ersetzenden Zähne war eine skelettierte Platte mit Kragenfassungen an den Ersatzzähnen aus einer Kobalt-Chrom-Molybdän-Legierung (Modiral S, Siladent) die beste Wahl, da der Patient oral außerordentlich tastsensibel ist.

Die Umsetzung step by step

Wax-up und Primärkonstruktion

Ein Wax-up ist in einem Fall wie dem hier dargestellten unbedingt nötig! Ohne dieses verlieren selbst geübte Techniker bei der Fertigung von komplexem Zahnersatz die Übersicht.
Um die statisch günstigen Bereiche, Schichtstärken der Primär- und Sekundärteile, interapproximale Radien und Verblendschichtstärken im Blick zu behalten, ist ein Wax-up also zwingend erforderlich, damit das Endergebnis zum Thema Passung, Funktion und Ästhetik höchsten Ansprüchen genügen kann. Man erstellt alle zu fertigenden Bestandteile in provisorischer Form und falls nötig auch die Metallbasis **(Abb. 2)**. Diese provisorischen Teile, mehrfach mit einem Silikonwall verschlüsselt, sind ab nun mein stetiger Begleiter, um vertikale und horizontale Dimensionen optimal einschätzen zu können, und das Vorgehen verhindert Über- oder Unterkonturierungen **(Abb. 3)**.
Mit Fräswachs kann nun sofort das Abfräsen der Primärkonstruktion beginnen. Jede gefräste Struktur wird per Fräswerkzeug angelegt. Mit diesem werden anschließend die Kronen in Metall nachgefräst: Das sorgt dafür, dass zervikale und okklusal angelegte Hohlkehlen keine unterschiedlichen Geometrien aufweisen, die nur schwer nachzuarbeiten wären. Auf eine feine Fräsfläche ist großes Augenmerk zu legen, denn kleinste Fehlstellen entpuppen sich bei der Ausarbeitung in Metall als wahre Zeitfresser und sind nur aufwendig zu korrigieren.

Abb. 2: Vollanatomisches Wax-up der Halte- und Stützelemente.

Herr Dr. med. dent. Muster
Musterstr. 11
90000 Musterstadt

Datum: 06.06.2018

Knd.Nr.:2112 · KVA.Nr.: 658
Gültig bis: 06.10.18

Kostenvoranschlag
Versorgungsart:
Kombiniert festsitzend-herausnehmbare Prothese mit feinmechanischen Elementen und Metallbasis.
Patient: Max Muster

BEB Nr.	Bezeichnung	Menge	Einzelpreis in €	Gesamtpreis in €
0001	Modell aus Hartgips	1	9,60 €	9,60 €
0002	Modell aus Superhartgips	1	14,40 €	14,40 €
0007	Kontrollmodell	1	7,20 €	7,20 €
0010	Spezialmodell	1	39,60 €	39,60 €
0019	Frässockel	1	10,80 €	10,80 €
0023	Modell für Einzelstümpfe	1	15,60 €	15,60 €
0104	Stumpf aus Superhartgips	3	7,20 €	21,60 €
0115	Zweitstumpf aus Kunststoff	3	7,20 €	21,60 €
0200	Umsetzung auf Kontrollmodell	3	7,20 €	21,60 €
0209	Dowel-Pin setzen	3	3,60 €	10,80 €
0216	Stumpf vorbereiten	3	4,80 €	14,40 €
0241	Dublieren eines Modells oder Modellteiles	1	12,00 €	12,00 €
0243	Dublieren eines Einzelstumpfes	3	9,60 €	28,80 €
0253	Split-Cast-Sockel an Modell	1	18,00 €	18,00 €
0402	Modellmontage in Mittelwert I	1	14,40 €	14,40 €
0408	Montage Gegenkiefermodell	1	9,60 €	9,60 €
0701	Versand je Vorgang	10	5,30 €	53,00 €
0723	Zahnfarbenbestimmung I	1	12,00 €	12,00 €
0832	Diag. Modellieren ohne Aufwachsen	4	18,00 €	72,00 €
0833	SET-UP je Zahn	6	12,00 €	72,00 €
1006	Individueller Löffel aus Kunststoff	1	34,80 €	34,80 €
0224	Modellimplantat repost.	1	10,80 €	10,80 €
0223	Zahnfleischmaske	1	21,60 €	21,60 €
0026	Modell n. Funktionsabdruck	1	15,60 €	15,60 €
1003	Basis aus Kunststoff	1	28,80 €	28,80 €
1111	Bisswall aus Wachs, auf Basis	1	12,00 €	12,00 €
0225	Implantatpfosten an Modellier-implantat aufschrauben	1	4,80 €	4,80 €
2972	Aufwand zu Suprastruktur bei verschraubtem Implantat	1	50,40 €	50,40 €
1201	Übertragungskappe aus Kunststoff	4	20,40 €	81,60 €
2802	Kaufläche nach gnathologischen Kriterien gestaltet in Metall	4	26,40 €	105,60 €
3001	Teleskopkrone primär	2	66,00 €	132,00 €
3007	Teleskopkrone primär auf Implantat	1	78,00 €	78,00 €
2123	Stufenkrone geg. für Keramik-Teilverblendung	1	84,00 €	84,00 €
3026	Umlaufraste offenes Teleskop	2	18,00 €	36,00 €
3027	Lager für Führungsstifte	1	9,00 €	9,00 €
3031	Individueller Steg, Grundeinheit	1	45,60 €	45,60 €
3032	Individueller Steg, Längeneinheit	2	9,60 €	19,20 €
3104	Stegfräsung, je Längeneinheit	2	10,80 €	21,60 €
3022	Lager für RS-Geschiebe	1	21,60 €	21,60 €
3102	Rillen-Schulter-Fräsung	1	26,40 €	26,40 €
3106	Bohrung und Fräsung für Friktionsstift	2	12,00 €	24,00 €
3101	Umlaufende Fräsung	2	13,20 €	26,40 €
3107	Bohrung und Fräsung für Führungsstift	1	12,00 €	12,00 €
3201	Teleskopkrone sekundär	2	85,20 €	170,40 €
3202	Teleskopkrone sek. für Kunststoffverblendung	1	99,60 €	99,60 €
3221	Individuelles Steggeschiebe	1	38,40 €	38,40 €
3212	RS-Geschiebe sekundär	1	67,20 €	67,20 €
3322	Steggeschiebe individuell, an Metallbasis	1	40,80 €	40,80 €
4002	Metallbasis OK, partiell	1	116,40 €	116,40 €
4901	Kragenfassung	6	9,60 €	76,80 €
5105	Laserschweißen	1	16,80 €	16,80 €
5103	Verklebung	2	6,00 €	12,00 €
2601	Teilverblendung aus Kunststoff	1	44,40 €	44,40 €
2611	Teilverblendung aus Keramik	1	70,80 €	70,80 €
5307	Metallfläche konditionieren	1	9,60 €	9,60 €
5308	Modellgussteil konditionieren	6	14,40 €	86,40 €
6001	Aufstellen Grundeinheit	1	32,40 €	32,40 €
2672	Zahnfleisch aus Kunststoff	1	12,00 €	12,00 €
6003	Aufstellen je Zahneinheit auf Metallbasis	6	7,20 €	43,20 €
6311	Grundeinheit Fertigstellung auf Metallbasis	1	42,00 €	42,00 €
6312	Fertigstellen auf Metallbasis, je Zahneinheit	6	6,00 €	30,00 €
6431	Befestigung e. Zahnes mit zahnfarbenem Kunststoff Pontic	6	7,80 €	46,80 €
6432	Herstellen eines Zahnes aus zahnfarbenem Kunststoff	6	30,00 €	180,00 €
Zwischensumme Leistung				**3185,10 €**
Materialeinzelkosten				
Wegold Copynorm			30 Gr. a 54 €	1620,00 €
Straumann RC Abformpfosten		1 St.	42,90 €	42,90 €
Straumann RC Modellanalog		1 St.	35,20 €	35,20 €
Straumann RC Goldsekundärteil		1 St.	218,90 €	218,90 €
Degussa Degulor Friktionsstifte			0,3 Gr.a 44.30 €	13,20 €
Materialeinzelkosten Gesamt				**1937,00 €**
Angebotspreis Netto				**5122,10 €**
Mehrwertsteuer		7%		358,55 €
Angebotspreis Brutto				**5480,65 €**

Tab. 2: Kostenvoranschlag für die zu fertigende kombiniert festsitzend-herausnehmbare Prothese.

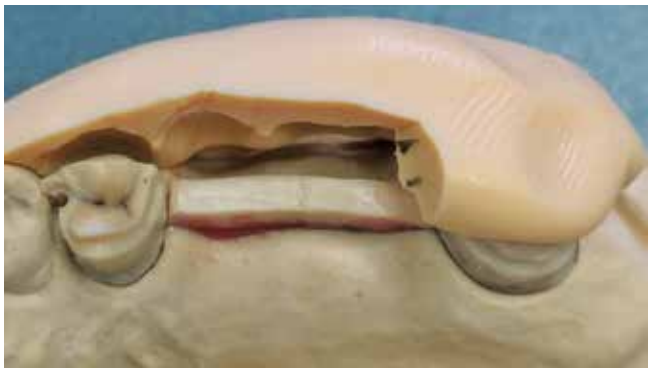

Abb. 3: Schichtstärken- und Dimensionsüberprüfung mittels Silkonschlüsseln des Wax-ups.

Das Rillen-Schulter-Stift-Geschiebe stellt hohe Anforderungen, was die Planung der Führungsrille in Länge, Lage und Genauigkeit der Ausführung betrifft. In diesem Fall wurde eine 3 mm lange und im Durchmesser 1,0 mm halbkanalige Rillenfräsung angelegt und mit einer konzentrisch abgesenkten Schulter versehen. Es ist bei allen Fräsflächen darauf zu achten, dass mindestens 3 mm Friktionsfläche erreicht werden. Die Stegbreite sollte 2 mm nicht unterschreiten, sodass die Stabilität durch die angelegten Putznischen nicht beeinträchtigt wird.
Zur Überführung der fertig gefrästen Primärkonstruktion **(Abb. 4)** wurden die Modellationen angestiftet und mit der Einbettmasse Fujifest Super (GC) eingebettet. Die Konzentration der Flüssigkeit wurde so lange im Vorfeld mit jeweils genau einer Herstellercharge erprobt, bis eine leichte Friktion der gegossenen Objekte auf den Stümpfen gegeben war. Die folgende Bebilderung zeigt den Werdegang nach dem Ausbetten bis zur fertig gefrästen Primärkonstruktion **(Abb. 5–11)**.



Abb. 6: Vermessung und Übertragung der Primärteile auf ein Fräsmodell.

Abb. 4: Bereit zum Einbetten: fertig gefräste Primärkonstruktion in Wachs.

Abb. 5: Primärteile ausgebettet, abgetrennt und sorgfältig auf das Meistermodell aufgepasst.

Abb. 7: Keramikschichtung mit HeraCeram Sun (Kulzer) am RSS vor der Brandführung.

Abb. 8: Fertiggestellte vestibuläre Keramikverblendung an der Rillen-Schulter-Stift-Geschiebekrone.



Abb. 9a: Vermessung der Führungsstift-Bohrung mittels 1,0-mm-Kanonenbohrer und Fixieren der exakten Position am Fräsgerät.

Abb. 9b: Aufbohren der halbkanaligen Bohrung mit dem 1,2-mm-Spiralbohrer.

Abb. 9c: Feinfräsung der konzentrisch darüberliegenden Schulter.



Abb. 9d: Politur der Bohrung durch den 1,2-mm-Kanonenbohrer unter ständiger Zugabe von ausreichend Fräsöl.



Abb. 10: Feinfräsung aller parallelen Flächen – viel Fräsöl und mit Wachs versetzte Schneiden ergeben eine perfekte Hochglanzoberfläche.

Abb. 11: Fertige Primärkonstruktion auf dem Meistermodell.

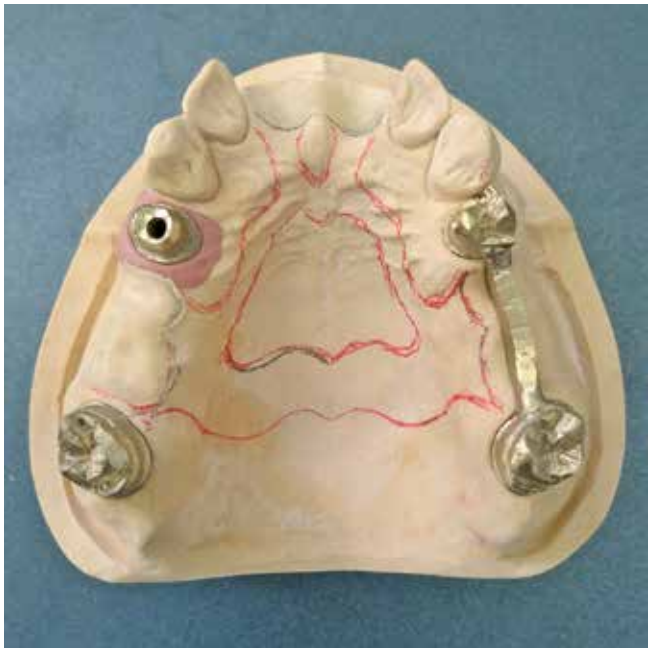

Abb. 12: Anzeichnung und Planung der skelettierten Modellgussplatte.

Die skelettierte Platte

Während der Bearbeitung der feinmechanischen Elemente wird bereits die Ausdehnung der Modellgussbasis geplant. Es gilt der Leitsatz: „So grazil wie möglich, aber dennoch so stabil wie nötig."

Der gestalterischen Freiheit sind kaum Grenzen gesetzt. Dennoch drängt sich automatisch eine Linienführung auf, um der Parodontienfreiheit, Symmetrie und Stabilität ausreichend Sorge zu tragen **(Abb. 12)**. Von mesialen Auflagen an den Zähnen 21 und 22 wurde als alleiniges Konstruktionselement abgesehen, da diese schon eine leichte Rotation zeigten und durch die einseitige Krafteinwirkung ohne Gegenlager eine Kippung zu erwarten gewesen wäre.

Nachdem das Modell jetzt vorbereitet, dubliert und schließlich in ein Einbettmassemodell überführt ist, geht es schon an die Modellation. Um eine gute Torsionsstabilität zu erhalten, wird auf eine Mindeststärke von 1,2 mm geachtet, die sich durch Adaptieren von mehreren unterschiedlich starken Wachsplatten erreichen lässt.

Die Lochplatte und die oben angegebene Materialstärke ergeben einen dauerhaften Schutz gegen das Verbiegen und das Insichselbst-Verdrehen des großen Verbinders. Dieser muss den stabilen Sitz der Prothese im Mund zu jeder Zeit gewährleisten, da er die funktionalen Anteile – sprich die Prothesensättel – und die Verankerungselemente beinhaltet.

Sodann sind die Kragenfassungen an der Modellgussplatte durch die Silikonschlüssel mit den darin befindlichen definitiven Ersatzzähnen präzise und ohne erhöhten Zeitaufwand zu gestalten. Bei diesem Schritt ist es zudem essenziell, die passive und aktive Reinigungsfähigkeit der gesamten prothetischen Versorgung zu planen. Saubere Metallabschlüsse für die Kunststoffbasen sind ein Muss. Ebenso wird die Grundlage für Fügetechniken geschaffen, um die Sekundärteile zu verkleben und zu verlöten **(Abb. 13)**. Ganz konkret und sehr penibel ist auch darauf zu achten, dass die skelettierte Platte keinerlei Passungenauigkeiten aufweist, da ein ungenauer Sitz einem im weiteren Workflow böse auf die Füße fallen kann.

Abb. 13: Grob ausgearbeiteter, aufgepasster, lunkerfreier Modellguss.

Die Sekundärkonstruktion

Als Tipp kann ich aus meiner Erfahrung heraus weitergeben: Es ist ratsam, so bald wie möglich mit der Konstruktion zu beginnen, da diese einen der größten Zeitfresser in der Prüfung darstellt und durch unvorhersehbare Ereignisse eventuell wiederholt werden muss. Die Portionen aus Pattern Resin (GC) werden auf die hochglanzgefrästen Friktionsflächen aufgetragen.

Durch Kontrolle der Feuchtigkeit beim Auftrag wird der Grundstein der Passung gelegt. Der Resin-Pinsel wird dabei mit der Spitze kurz in das Monomer getaucht und Überschüsse am Rand des Gummibechers abgestreift. Der so perfekt durchtränkte Pinsel wird nun jeweils auf den Peak des Polymers ge-

Abb. 14: Die modellierten Sekundärteile bereit zum Anstiften.

Abb. 15: Primär- und Sekundärkonstruktion abgetrennt und aufgepasst.

Abb. 16a: Positionsvermessung und Fixierung der halbkanaligen Friktionsstiftbohrung mittels 0,72-mm-Kanonenbohrer.

führt, um immer eine kontrollierte Menge Kunststoff aufzunehmen. Es wird kurz gewartet, bis die Menge Polymer auf der Pinselspitze das Monomer aufgesogen hat, diese verbringt man anschließend auf die Metallfläche. Mit einer solchen Pinselmethode wird das Material zeitsparend und effizient aufgetragen, da ein Verschwimmen oder Überlaufen des Kunststoffes über die Kronenränder nicht auftritt. Alle fertig modellierten und mit Wachs komplettierten Teile verbleiben vier Stunden auf dem Modell, um die entstandenen Spannungen der Polymerisationskontraktion abzubauen (**Abb. 14)**.

Beim Abheben der Konstruktion zeigt sich nun, ob beim Übertragen oder beim Nachfräsen der Primärteile Fehler gemacht wurden. Schnappen die Kunststoffkäppchen oder brechen gar, lohnt es sich, die Primärteile nochmals fein und drucklos nachzufräsen, was im Anschluss natürlich die Wiederholung aller Schritte nach sich zieht. Prädestiniert für einen erhöhten Aufwand ist im Übrigen die Führungsrille des RSS, die unbedingt vor der endgültigen Modellation einmal angehoben werden muss, damit diese nicht abreißt.

Es verwundert nicht, dass jede Geometrie der Sekundärteile eine eigene Einbettmassekonzentration benötigt. Deshalb waren am Ende drei Muffeln notwendig, um gleiche Passungsergebnisse ohne Kompromisse zu erreichen.

Durch erprobte, quasi validierte Prozessschritte, vom Kunststoffauftrag bis zum Ausbetten, ergab sich kein großer Aufwand beim Aufpassen der Gerüste **(Abb. 15)**. Der Ablauf der Arbeitsschritte mit den dabei verwendeten Materialien wurde über viele Arbeiten hinweg zusammen abgestimmt und in seiner Zusammensetzung so verändert, dass eine sehr hohe Vorhersagbarkeit des Ergebnisses möglich ist, was Sicherheit bei der Umsetzung gewährt und dem – hier fiktiven – Patienten die größtmögliche Qualität zukommen lässt. Schließlich hilft noch die Einfärbung der Funktionsflächen der Primärteile mit einem wasserlöslichen Filzstift, eine genaue Passungsadjustierung vorzunehmen.

Nachdem die Entscheidung für das Löten gefallen war (siehe im Schlusswort), umfasst der nächste Schritt die Anpassung der skelettierten Platte an die Löt- und Klebestellen. Die Fügestellen müssen kontaktfrei zum Modellguss sein. Jedoch ist darauf zu achten, dass der Lotspalt keinesfalls größer als 0,2 mm sein sollte, um eine ausreichende Kapillarwirkung beim flüssigen Lot zu erzielen.

Im Anschluss werden die Bohrungen für die Friktionsstifte angelegt. Diese Maßnahme muss vor der endgültigen Verlötung erfolgen, da im Nachgang ein Umsetzen auf das Fräsmodell nicht leicht oder gar nicht mehr möglich ist. Die Bohrungen am Meistermodell vorzunehmen, kann zum totalen Misserfolg der Arbeit führen, falls es zur minimalen Diskrepanz der Einschubrichtungen kommt. Die Friktionsstiftbohrung wird im Folgenden bildlich illustriert **(Abb.16a–d)**.

Zu guter Letzt erfahren die Sekundärgerüste das letzte Finish. Dies betrifft kleine Veränderungen der anatomischen Konturen und die Oberflächenvergütung, welche mit dem Beschleifen und Polieren mithilfe rotierender Instrumente und Gummilinsen der Firma Komet einhergeht.

Nun liegen alle notwendigen Strukturen vor, um die metallischen Bauteile miteinander zu verbinden. Das Fixieren der Friktionsstifte erfolgt erst nach der Verlötung. Damit ist das Risiko ausgeschlossen, dass die Stifte durch zu hohe Temperaturen oder infolge unglücklicher Flammenführung im Sekundärteil anschmelzen, was eine irreparable Zerstörung zur Folge hätte **(Abb. 17)**.

Abb. 16b: 0,7 mm starke Bohrung durch das Primär- und Sekundärteil und Politur durch den 0,72-mm-Kanonenbohrer – das Risiko des Bohrer-Abrisses ist sehr hoch!

Abb. 16c: Perfekte halbkanalige Friktionsstiftbohrung im Primärteil des RSS.

Abb. 16d: Reziprok angelegte Bohrungen mit den eingesteckten 0,7-mm-Friktionsstiften (Degussa/heute Dentsply Sirona).

Abb. 17: Feinmechanische Elemente und skelettierte Platte mit angepassten Fügestellen auf dem Meistermodell.

Die Löt- und Klebeschritte

Die Verbindungen der Sekundärteile mit der skelettierten Platte haben sich so manches Mal als Achillesferse entpuppt. Speziell in der Meisterprüfung befindet man sich zu diesem Zeitpunkt im letzten Drittel, wenn nicht sogar letzten Viertel der Prüfungszeit und es lohnt sich, die einzelnen Schritte lieber einmal mehr zu prüfen, um Fehler zu antizipieren bzw. im Vorhinein zu vermeiden. Einige zeitraubende bis nicht korrigierbare, nervenaufreibende Unglücke, die das Aus in der Prüfung bedeuten können, sind:

- falsch zusammengelötete Bestandteile, die wieder getrennt werden müssen,
- hineingelötete Perforierungen des Stegüberwurfs,
- Deformierungen durch Überhitzung, unvollständig ausgeflossene Lotspalte, die zum Nachlöten zwingen, oder komplett weggeschmolzene Verbindungsstellen.

Nicht zuletzt deshalb hat sich als die beste Vorgehensweise herausgestellt, die Lötung vorzuziehen, vor den nötigen Verklebungen auszuführen und die Schritte mit allem Genannten im Hinterkopf immer wieder penibel zu prüfen.
Jetzt kommen wir auch auf die Signifikanz der Passung der Modellgussplatte zurück. Sobald die zu verlötenden Stellen gereinigt und mit dem Sandstrahler konditioniert sind, werden die Objekte auf dem Modell fixiert. Jetzt muss jedes Teil genau und untadelig reponierbar sein!

Abb. 18: Spannungsfreie Verbindung der Lotstelle mit dem Impuls-Fixator.

Abb. 19a: Lunkerfreie Lotstelle nach dem Abbeizen und Sandstrahlen von der basalen …

Abb.19b: … und von der oralen Fläche aus betrachtet.

Die Verbindung der Platte zu den Sekundärteilen mittels Laser zu erreichen, war erwiesenermaßen zeitaufwendiger und unsicherer, was den Verzug betraf, als mit dem Impuls-Fixator. So wurden mit 0,9 mm starken Co-Cr-Drähten mehrere stabile Punkte gesetzt, die auch der Hitze beim Löten zuverlässig standhielten **(Abb. 18)**.
Vor der eigentlichen Lötung erfolgte ein letzter Passungstest auf dem Modell.
Sitzt alles, wird der Lotspalt mit Oxynon (Degudent/heute Dentsply Sirona) benetzt und verlötet. Es gilt den richtigen Moment für das Zuführen des Lotes zu erkennen, was sich durch die differenten Wärmeleitfähigkeiten als Gratwanderung darstellt. Nach dem Auskühlungsprozess und Abbeizen zeigt sich das Ergebnis wie folgt **(Abb. 19a u. b)**.

Nun wird der „Fit"-Test am Modell vollzogen. Damit wird geprüft, ob der Modellguss sowie das zu verlötende Objekt ihre endgültige Position auf dem Modell kipp- und verzugsfrei einnehmen. Das war der Fall und jetzt konnte ich aufatmen!
Nun kann mit dem Verkleben begonnen werden. Wie auch bei der Lötung ist auf Sauberkeit und optimale mechanische Oberflächenkonditionierung Wert zu legen. Zusätzlich wird mit Haftsilan eine „aktivierte Oberfläche" erzielt, die den Verbund mit den Klebwerkstoffen sicherstellt.
Der Modellguss wird auf dem Modell platziert, die Klebeflächen werden mit AGC-Cem (Wieland/heute Ivoclar Vivadent) bestrichen und es folgt das Aufstecken des Ringteleskops sowie des Sekundärteils des Implantats. Die Abbindezeit laut Herstellerangabe ist unbedingt zu beachten **(Abb. 20)**.
Nach dem Versäubern der Klebeflächen steht der erste Friktionstest der Gesamtkonstruktion im Verbund an. Erforderlichenfalls gibt es die Möglichkeit der Nacharbeit, um die Gleit- und Haftreibung optimal einzustellen. Die 0,7-mm-Friktionsstifte werden erst nach diesem Prozess festgelasert. Denn ändert sich nun etwas an der Gesamtfriktion, kann es nur noch an den Stiften liegen.

Abb. 20: Polierte Lotstelle und frische Verklebung auf dem Meistermodell.

Abb. 21: Anfertigung der Kompositverblendung – Anhärten der Schichtung mit der Alpha-Lampe.

Abb. 22: Aufstellung der Komposit-Ersatzzähne.

Kompositverblendung und Fertigstellung

Die Arbeit liegt spannungsfrei und poliert auf dem Modell. Endlich gehe ich an die Zahnfarben heran. Es hat sich bewährt, die Kompositverblendung vor der Komplettierung der Kunststoffsättel samt Ersatzzähnen in groben Zügen aufzuschichten. Denn angrenzende Sattelanteile, die die Papille rekonstruieren, sollen somit eine Dimensionsbegrenzung erhalten. Die approximalen Radien, die jeden Zahn einzeln wirken lassen, sollen sich durch Beschleifen der entsprechenden Stellen perfekt aufeinander abstimmen lassen.

Wie üblich wird nach Herstellervorgaben vorgegangen. In diesem Fall handelt es sich um das Verblendmaterial Sinfony von 3M ESPE **(Abb. 21)**.

Die Ersatzzähne wurden aus Komposit individuell geschichtet. Sie werden dank der Silikonschlüssel und formstabilen Aufstellwachse einfach und schnell auf den Retentionen fixiert. Der Extraaufwand, die Ersatzzähne individuell herzustellen, lohnt sich aus folgenden Aspekten:

- Die Ersatzzähne können jeweils in der passenden Größe angefertigt werden, um in die Regelverzahnung zu finden.
- Funktionelle Führungsbahnen können, falls nötig, gezielt hergestellt werden.
- Die okklusalen Kontaktpunkte zu den Antagonisten werden auf erhabenen Strukturen und nach Okklusionsprotokoll angelegt. (Beim Einschleifen von Konfektionszähnen ergeben sich allzu oft Kuhlen und Täler, in welchen die Kontaktpunkte liegen und die den Immediate-Side-Shift behindern.)
- Die Zähne können farblich leichter individualisiert werden.

Wichtig ist, die statische und dynamische Okklusion hierbei ständig zu kontrollieren und gegebenenfalls zu berichtigen. Stehen alle zu ersetzenden Zähne an ihrem ausgesuchten Platz **(Abb. 22)**, wird der spätere Prothesensattel in seiner Form in Wachs aufgebaut und ausmodelliert. Die Überführung in Kunststoff erfolgt mittels Silikonwällen und der Gießtechnik **(Abb. 23–28)**.

Die letzten Arbeitsschritte, die keineswegs unbedeutend sind, stehen nun an. Die fast fertige Prothese wird behutsam vom Meistermodell abgehoben und ausgearbeitet. Die Prämisse der Reinigungsfähigkeit und die Beachtung der anatomischen Gegebenheiten stehen hierbei im Vordergrund. Es folgt das Finish

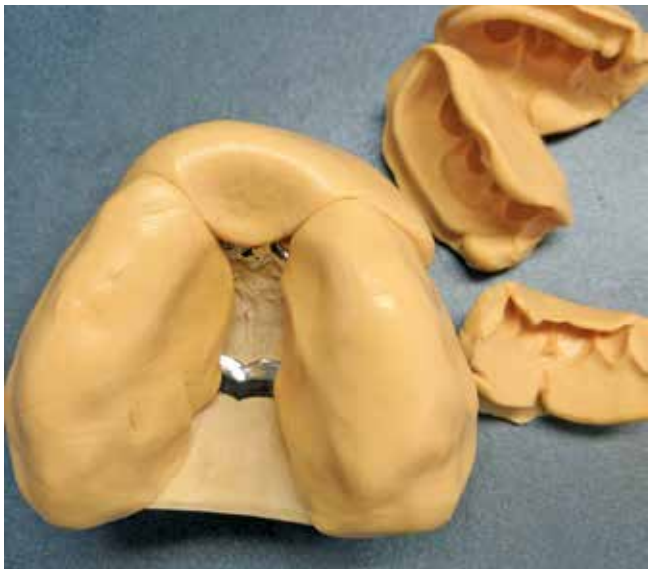

Abb. 23: Abformung der Aufstellung mit 2-Komponenten-Knetsilikon. Zur Sicherheit wird ein zweiter Satz davon erstellt.

Abb. 24: Das Modell und alle Bestandteile der Prothese gründlich gereinigt.



Abb. 25: Abdecken der Gerüstretention durch zweifarbigen Opaker, um Farbverfälschungen zu vermeiden.

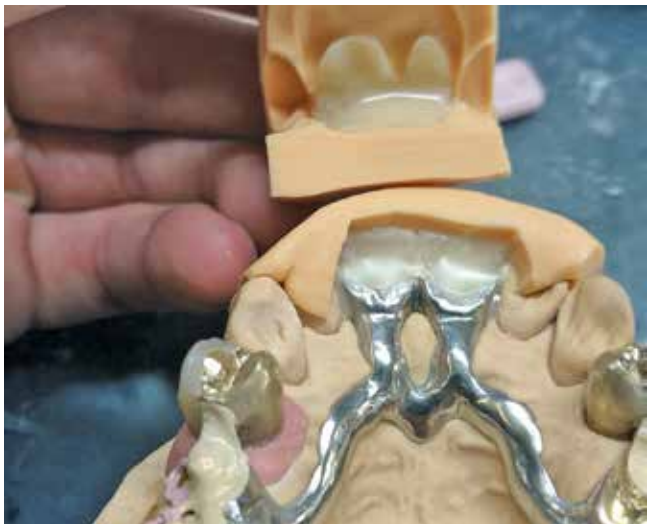

Abb. 26: Hinterlegen der zahnfarbenen Bereiche, insbesondere an den Kragenfassungen und dünnen Regionen über der Stegkonstruktion.

Abb. 27: Mit Kunststoff aufgefüllter Silikonvorwall, bereit für den Drucktopf.

Abb. 28: Die fertiggestellte Prothese im Rohzustand auf dem Meistermodell.

der Kompositverblendung in Form und Farbe an Sekundärteil 14: Die natürliche Couleur der Ersatzzähne wird im Nachgang erreicht, indem mit einer lichthärtenden Charakterisierung für indirekte Restaurationen (Optiglaze, GC) gezielt Akzente gesetzt werden. Der Schritt endet mit der Politur dieser und des gesamten Prothesenverbandes.

Daneben wurde die okklusale Feinjustierung nicht vergessen. Diese wird zuletzt vorgenommen, wenn nach dem Polieren keine Veränderungen der Lage der Prothese und der Form der Zähne zu erwarten sind. Die vor Arbeitsbeginn vorgenommene minimale Bisserhöhung wird nun vorsichtig einjustiert, bis in der Interkuspidation alle Ersatz- und Gipszähne sowie der Stützstift in der 0-Lage am Inzisaltisch beim Überprüfen mit der Shimstock-Folie deutlich merkbar halten **(Abb. 29)**. Die leichten Schlifffacetten werden zum Abschluss der Arbeit mit Ziegenhaarbürstchen und wenig Polierpaste fein nachpoliert.

Bevor die Arbeit unsere Hände verlässt, erfolgt die letzte Qualitätsüberprüfung.

Abb. 29: Das finale Justieren der Okklusion.

Schlussreflexionen

Durchdachte Systeme und das Wissen um die verwendeten Materialien erleichtern die täglichen Verrichtungen in jeder Abteilung des Labors, im täglichen Laboralltag – und ebenso in der Ausnahmesituation der Meisterprüfung. Denn Prüfungskommissionen schicken sich an, an die Bewertung der Arbeiten äußerst penibel mit der Betrachtungsweise eines reellen Patientenfalls heranzugehen. Damit war auch die alltagstaugliche Einsetzbarkeit im absoluten Fokus – ein Stichwort dabei: galvanische Elemente.
Handelt es sich um einen echten Patientenfall, ist die Materialauswahl im möglichst kleinen Rahmen zu halten. Zu viele unterschiedliche metallische Werkstoffe mit unterschiedlicher Potenzialdifferenz würden im Fachgespräch der Prüfung zur Sprache kommen und nur schwer erklärbar sein. Um Kontaktelemente zwischen verschiedenen Edelmetalllegierungen beim Steg, RSS und den Ringteleskopen zu vermeiden, entschied ich mich für die EM-Legierung Copynorm (Wegold). Aus dieser fertigte ich die Primär- sowie Sekundärteile. Mein ausgewähltes Lot CM S.G. 750 desselben Herstellers und das HSL-Abutment (Straumann) aus hochschmelzendem Edelmetall kamen beim Materialmix zusätzlich zur Co-Cr-Mo-Basisplatte hinzu. Die Komposit-Ersatzzähne und der Prothesenbasiskunststoff (AcrylX) vervollständigten die durchdachte Auswahl sinnvoll. Dies konnte ich im mündlichen Fachgespräch erfolgreich darlegen.

Meine Prämisse war es selbstverständlich, im zeitlichen Rahmen auf das bestmögliche Ergebnis hinzuarbeiten. Dabei ist der Weg des geringsten Widerstandes nicht immer der zielführende.
Vor Beginn des Meisterlehrgangs war ich selbst selten mit großen kombinierten Arbeiten konfrontiert. Daraus entwickelte sich die Motivation, mich intensiver mit dieser Art von prothetischen Versorgungen zu befassen. Die Meisterprüfung bot mir dafür nahezu perfekte Voraussetzungen. Schlussendlich begeisterte mich besonders das Rillen-Schulter-Stift-Geschiebe, welches auch im Beitrag besondere Aufmerksamkeit erfährt.
Das verwendete detaillierte Bildmaterial entstand im Zuge eines Probelaufs, der den exakten Prüfungsbedingungen entsprach. Die Möglichkeit bot sich mir, da in der zweimonatigen Zeit zwischen Status-Bekanntgabe und der fachpraktischen Prüfung aus-

Das Löten – nach wie vor ein Mittel der Wahl

Die zahntechnische Meisterprüfung ist darauf ausgelegt, die technischen Fertigkeiten in vielerlei Hinsicht zu testen. Dazu zählt auch der gekonnte Umgang mit der Flamme. Deshalb wurde in der Prüfungsausschreibung die Anforderung verfasst, dass in der kombinierten Arbeit mindestens eine Lötung vorhanden sein muss, die basal und oral einsehbar ist und nicht durch Kunststoff abgedeckt werden darf.
Für die Verbindung des Stegüberwurfs mit der Metallbasis ließe sich zudem ein anderes Fügeverfahren nur schwer umsetzen.
Die relativ breite Metallverbindung mit der Laserschweißtechnik zu realisieren, ist aufgrund der erhöhten Verzugsgefahr eine anspruchsvolle Angelegenheit, da gegenüberliegende Schweißnahtstellen angebracht werden müssen. Zudem kann ein Verzug in der horizontalen und vertikalen Achse der Fügestelle stattfinden, der immer wieder aufwendig kontrolliert und kompensiert werden müsste. Die Schweißstelle würde im Inneren hohl sein. Außerdem kann eine Versprödung der Metalle an der Schweißnaht stattfinden – eine negative physikalische Materialveränderung, die zum Bruch führen kann.
Eine Verbindung des Stegüberwurfes durch Verklebung kann bei dieser Art der Ausführung nicht stattfinden.
Wegen der oben angeführten Gründe bliebe unabhängig von der Meisterprüfungsausschreibung ohnehin keine Alternative zur Lötung, die – auch wenn sie mit einem weiteren metallischen Einsatz einhergeht – immer noch ihre Vorteile hat. Hier sind z. B. zu nennen:

- Die Auswahl des Lotmaterials (CM S.G. 750) hat zu großen Teilen dieselbe Zusammensetzung wie das verwendete Grundmetall.
- Bei richtiger Gestaltung des Lotspaltes (0,05–0,2 mm) kann die Verzugsgefahr relativ gering gehalten werden. Je geringer der Abstand der Passflächen, desto präziser ist die Lötung.
- Saubere, fettfreie und glatte Fügeflächen ermöglichen zusammen mit der richtigen Durchwärmung eine Diffusion des Lotes mit den Grundmetallen, was zu einer hohen Mundbeständigkeit und Langlebigkeit führt.
- Es besteht kaum ein zeitlicher Nachteil zum Laserschweißen.

Abb. 30a–e: Impressionen der fertigen kombiniert herausnehmbar-festsitzenden Prothese.

reichend Zeit blieb, ein zweites Set Modelle vorzubereiten, auf denen ich meine Arbeit einmal testen konnte. Die **Abbildungen 30a–e** entsprechen der originalen Prüfungsarbeit, die ich immer noch sehr gern in Händen halte.
Rückblickend betrachtet war das Meisterschuljahr eine Erfahrung und Weiterbildung auf fachlicher sowie persönlicher Ebene, die ich nicht mehr missen möchte und die mich nun beruflich weiterbringt. ■

Bilder: © Dobmeier

ZTM Sebastian Dobmeier
Stockerhutweg 22 · 92637 Weiden i.d.OPf.
sebastiandob@aol.com

Dentaltechnik Giesa
Dr. Pfleger-Straße 32
92637 Weiden i.d.OPf.

ZTM Sebastian Dobmeier

2009–2013	Ausbildung zum Zahntechniker bei Dentaltechnik Giesa in Weiden i.d.OPf.
März 2011	1. Platz Gysi-Preis im 2. Lehrjahr
Februar 2013	Kammersieger HWK Niederbayern-Oberpfalz
Juni 2013	2. Platz Regensburger Förderpreis
Oktober 2013	3. Landessieger im Leistungswettbewerb des deutschen Handwerks
2013–2017	Gesellentätigkeit als Allroundtechniker bei Dentaltechnik Giesa
2017–2018	Meistervorbereitungslehrgang in Vollzeit – HWK München/Oberbayern
Juli 2018	Abschluss der Meisterprüfung mit der besten fachpraktischen Prüfung des Jahrgangs
Seit 08/2018	Leitung der Fachabteilung Keramik bei Dentaltechnik Giesa (Weiden i.d.OPf.)
09/2019	2. Platz Klaus-Kanter-Förderpreis

Einladung zum Wettbewerb des wahrscheinlich härtesten KunstZahnWerk-Falles, den es je gab

Die Swiss School of Prosthetics by CANDULOR präsentiert den neuen KunstZahn-Werk-Wettbewerb 2021. Es ist nicht der klassisch hochglanzpolierte Fall. Es ist nicht die schnelle Aufstellung für zwischendurch. Es ist nicht der KunstZahnWerk, wie Du ihn kennst.

Werde Held Deiner Berufung, Deiner eigenen Arbeit. Als Zahntechniker weisst Du: Es ist nicht alles Gold was glänzt. Du lernst die Standards und diese zeigen Dir Wege auf. Kein Patient gleicht dem anderen und keiner ist standardisiert. Das Basiswissen und die Erfahrung helfen Dir jedoch, die Versorgung zu kreieren; von der perfekten Analyse bis zum passenden Zahnersatz. Ein harter Fall, der Deine ganze Präzision verlangt und nicht stärker an der Realität des Zahntechniker-Alltags sein könnte. Ein Fall für echte Zahntechniker-Helden.

Deine Jury

Wenn Helden zu Legenden der Prothetik werden. Bist Du bereit, für diese Jury alles zu geben?

Die Aufgabe

Herstellung einer oberen und unteren Totalprothese auf Grundlage einer ausführlichen Modellanalyse sowie einer aussagekräftigen Dokumentation. Ein dynamisches Okklusionskonzept, nach der Condylar-Theorie von Prof. Dr. A. Gerber.

Die Vorgehensweise

Nach der verbindlichen Anmeldung schickt CANDULOR die detaillierten Angaben zum kompletten Patientenfall, der die Lösung der Aufgabe erleichtert sowie die passenden OK- und UK-Gipsmodelle, den physiognomischen Bissschlüssel, den Bewertungsbogen und die Prothesenzähne. Die fertigen Prothesen sind ausschliesslich im CANDULOR-Artikulator oder Condylator abzugeben.

Die Zusatzchance

Du kannst fotografieren, filmen oder/und schreiben. Die KZW-Dokumentationen sind ein wichtiges Herzstück des Wettbewerbs und werden ebenfalls prämiert. Die zusätzliche Arbeit des Dokumentierens, lohnt sich. Die besten Dokumentationen werden in diversen Fachzeitschriften veröffentlicht.

Die Preisverleihung

Die Preisverleihung wird online durchgeführt. Der Termin hierfür wird noch bekanntgegeben. Die besten Arbeiten werden auf unserer Webseite präsentiert. Weitere Informationen dazu werden zu einem späteren Zeitpunkt mitgeteilt.

Die Preise

1. Preis: Barscheck im Wert von € 1.500,-
2. Preis: Barscheck im Wert von € 1.000,-
3. Preis: Barscheck im Wert von € 500,-

sowie Sachpreise, gesponsert durch die Fachpresse.

Die Anmeldung

Zur Teilnahme melde Dich bitte bis spätestens **30. April 2021** an – dies über die Webseite **www.candulor.com** oder telefonisch unter Ruf.-Nr.: 0041 44 805 90 36.

CANDULOR AG
Boulevard Lilienthal 8
CH-8152 Glattpark (Opfikon)
Tel. +41 (0)44 805 90 00
Fax +41 (0)44 805 90 90
www.candulor.com
candulor@candulor.ch

Das Implantat-Prothetik-Konzept des zweiteiligen Patent™ Zirkon-Implantats

Die Selbstverständlichkeit, mit der wir seit fast 50 Jahren ausschließlich Implantate aus Titan einsetzen, schwindet sichtlich, weil die Patienten mehr und mehr Keramik-Implantate wünschen. Doch wie sieht es mit der Prothetik von zweiteiligen Zirkon-Implantaten aus? Können Verfahrenstechniken aus der „Titan-Welt" einfach übernommen werden? Mit dieser Frage beschäftigt sich der Autor des nachfolgenden Beitrages und zeigt eine prothetische Versorgung eines neuen Zirkon-Implantat-Systems auf.



Abb. 1: Die Oberfläche des rauen Patent™-Implantats von Zirkon-Medical (Vertrieb: Champions-Implants GmbH).

Abb. 2: Das Schraubgewinde des Patent™-Implantat im Vergleich (links) zu einem handelsüblichen Zirkon-Implantat.

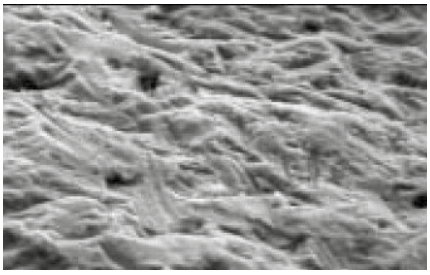

Abb. 3: Oberfläche eines Zirkon-Implantats mit „glatter Oberfläche".

„Zirkon ist nicht komplizierter als Titan – nur anders!" Diese Aussage trifft den Nagel auf den Kopf, denn sowohl das Implantat-Design, das OP-Protokoll als auch die Prothetik mussten für eine erfolgreiche Integration von Zirkon-Implantaten völlig neu überdacht werden. Erforderlich zur Umsetzung war Basiswissen über das Material Zirkon und sein Biointegrationsverhalten: Titanimplantate heilen chemisch und mechanisch ein, das inerte Zirkon dagegen nur mechanisch. Dies bedeutet, dass die Oberflächengestaltung von Zirkon-Implantaten ein wesentliches Kriterium für eine erfolgreiche Biointegration ist. Die meisten Zirkon-Oberflächen sind jedoch „glatt", sodass eine erfolgreiche Knochen-Neubildung nicht oder nur sehr schwer von statten geht.

Ein patentiertes Verfahren für raue Oberflächen

Im Jahr 2004 hat ein Technologieunternehmen ein Herstellungsverfahren entwickelt zur Schaffung einer speziellen hydrophilen, rauen Oberfläche, die einen optimalen Kontakt zwischen Knochen und Implantat und eine zuverlässige Osseointegration gewährleistet – und wird heute im Patent™-Implantat der Zircon Medical AG, Schweiz angewandt.

Dieses Verfahren ist seit Jahren patentrechtlich geschützt ist. Die Patent™-Implantate sind einteilig oder zweiteilig erhältlich. Das einteilige Implantat verfügt über eine wissenschaftliche universitäre Langzeitstudie, die dem Implantat eine Osseointegrationsrate von 95,8% bis 98% bestätigen [1-3]. Ferner wurde in einer Wien-Studie [4] aufgezeigt, dass die Frakturgefahr bei Keramik-Implantaten lediglich bei 0,28% liegt, bei Titan-Implantaten 1,6%. Generell gilt: je länger ein Implantat desto frakturanfälliger ist es. Beim Patent™-System stehen Implantate ab 7 mm Längen zur Verfügung, die 9er-,11er- und 13er-Längen sind längst etabliert **(Abb. 4)**. Nicht nur das Design von Zirkon-Implantaten muss anders konzipiert und gefertigt sein als bei den Titan-Systemen, sondern auch die Implantatkörper-Abutment-Verbindung bei den zweiteiligen Zirkon-Systemen.

Abb. 4: Das zweiteilige Patent™-Implantat ist in Längen ab 7 mm verfügbar. Ein Glasfaser-Postt wird supragingival sicher mit Relyx Unicem (3M Espe) und ohne Bondingsysteme in die „C-Connection" eingeklebt.

Dem Zahntechniker wie Zahnarzt ist bekannt, dass Titan mit Titan eine „Kaltverschweißung“ eingeht. Bei den modernen, ausreichend langen und konischen Gewinden minimiert man auf diese Weise den Mikrospalt auf lediglich 0 bis 0,6 µm.

Der Ablauf der Patent™-Prothetik

Es ist also absolut bakteriendicht, da das kleinste Bakterium etwa 2 µm groß ist. Versucht man aber, ein Zirkon-Abutment mit einem Zirkon-Implantat-Körper zu verschrauben, so sprechen wir von Implantat-Spalten, die über dem 100-Fachen liegen. Das Thema Mikrospalt darf daher nicht vernachlässigt werden.

Abb. 5–7: Das Patent™-Zirkon-Implantat wird – wie bei einer Zahnpräparation – mit einem hochpräzisen Polyether- oder Silikonmaterial mit Konfektionslöffel bzw. einem Intraoral-Scanner abgeformt. Es bedarf keines Transferpfostens, keiner Verschraubung, keinem Kontroll-Röntgenbild oder Verschraubung mit „offener Abformung“.

Abb. 8–10: Das Modell wird in Superhartgips mit evtl. Zahnfleischmaske ausgegossen (ohne Laboranalog). Man fixiert und präpariert den einzigartigen Glasfaser-Abutment-Aufbau, der im Lieferumfang enthalten ist und fertigt die Krone an.

Abb. 11–13: Das einzeitige Einsetzen des Abutments sowie der Zirkonkrone erfolgt mit dem dualhärtenden Relyx Unicem 2 (3M Espe). Die Überschüsse werden entfernt und mit einem UV- Lichthärtegerät ausgehärtet.

NACERA® PEARL NATURAL

DIE ÄSTHETISCHE EVOLUTION VON ZIRKONOXID

- **Carefree Handling -** unkritische Positionierung beim Nesten überall in der Disk möglich
- **Entwickelt für alle Indikationen -** von monolithischen Einzelkronen bis hin zu komplexen Suprakonstruktionen für den Front- und Seitenzahnbereich
- **Hoch-Transluzentes Multi-Layer Zirkonoxid -** ≥ 1.000 MPa im inzisalen Bereich
- **Natürlich sanfte Farb- und Transluzenzübergänge -** lebensecht wirkende monolithische Restaurationen

DOCERAM Medical Ceramics GmbH
www.nacera-medical.com | info@nacera-medical.com

Fazit

Das Prothetik-Konzept des Patent™-Systems ist Zahnarzt-und Zahntechnik-freundlich: Es gibt keine Verschraubungen, keine Transferpfosten, keine Laboranaloge, keine Röntgen-Kontrollbilder, keine langatmigen, „offenen Abformungen" und es werden keine individuellen Löffel benötigt. Unter einfachem Trockenlegen mittels Watterolle wird der Glasfaser-Post 8 bis 12 Wochen post OP in der C-Connection ohne Bonding/ohne Silanisierung eingeklebt und wie ein Zahnstumpf präpariert, abgeformt und kurze Zeit später kann die Krone einzementiert werden.

Den Glasfaser-Post des Patent™-System verklebe ich mit Relyx Unicem (3M Espe). Bisher habe ich noch keine Dezementierung erlebt. Auch eine „Zementitis" wurde aufgrund des supragingivalen Verklebens nicht dokumentiert. Sowohl den Zirkon-Rand als auch den Glasfaser-Post kann und darf man beim Patent™-Implantat mit Diamanten und Wasserkühlung mit rotem Winkelstück oder Turbine ohne Gefahr eines Shippings vor der Abformung (nach-)präparieren.

Es herrscht völlige Metallfreiheit. Es gibt keine Metallschrauben oder Karbon-Verbindungsschrauben, keine Zirkon- oder Pekkton-Abutments, stattdessen ein sicheres, supragingivales Verkleben des Glasfaser-Post-Aufbaus – völlig ohne Mikrospalt.

Man kann entweder den Glasfaser-Post nach Zementierung wie Dentin intraoral präparieren und abformen (mein Favorit wie im Film QR 1 zu sehen) oder im zahntechnischen Labor individuell präparieren und mit fertig erstellter Vollzirkonkrone der Zahnarztpraxis liefern (Film QR 2).

Ungefähr 10 bis 15% unserer oder aller Patienten haben eine genetisch disponierte Titanoxid-Unverträglichkeit. Auch äußern immer mehr Patienten den Wunsch, metallfrei versorgt zu werden. Uns Zahnärzten steht mit dem Patent™-Keramik-Implantat eine einfache und dabei preislich interessante Alternative zu modernen Titan-Implantaten zur Verfügung. ■

QR-Code 1 Die Prothetik des zweiteiligen Patent™ Zirkon-Implantats und der leicht präparierbaren Post-Glasfaser-Aufbau.

QR-Code 2 Der Film einer PATENT® Implantation, Abformung und POST + Kronenanfertigung im zahntechnischen Labor und das Einsetzen der Krone.

Abb. 14: Die Keramik-Restauration 3 Monate nach Implantation.

Literatur:

[1] **Clinical performance of two-piece zirconia implants in the posterior mandible and maxilla: a prospective cohort study over 2 years:** Jürgen Becker [1], Gordon John [1], Kathrin Becker [2], Saskia Mainusch [1], Gabriele Diedrichs [3], Frank Schwarz ; Clin Oral Implants Res. 2017 Jan;28(1):29-35. doi: 10.1111/clr.12610. Epub 2015 May 6.

[2] **Periodontally diseased tooth roots used for lateral alveolar ridge augmentation. A proof-of-concept study:** Frank Schwarz 1 , Vladimir Golubovic [1] , Ilja Mihatovic [1] , Jürgen Becker [1]; J Clin Periodontol 2016 Sep;43(9):797-803. doi: 10.1111/jcpe.12579. Epub 2016 Jun 25.

[3] **Zirconia Dental Implants: A Clinical, Radiographic, and Microbiologic Evaluation up to 3 Years**
Felix Brüll, Arie Jan van Winkelhoff, Marco S Cune; . Int J Oral Maxillofac Implants . Jul-Aug 2014;29(4):914-20. doi: 10.11607/jomi.3293.

[4] **Meta-Analysis of Oral Implant Fracture Incidence and Related Determinants;** Bernhard Pommer, Lavinia Bucur, Konstantin Zauza, Gabor Tepper, Markus Hof, and Georg Watzek; Hindawi Publishing Corporation; Journal of Oral Implants, Volume 2014, Article ID 263925, 7 pages: http://dx.doi.org/10.1155/2014/263925.

Dr. med. dent. Armin Nedjat
Präsident des VIP-ZM
(Verein innovativ-praktizierender Zahnmediziner/innen e.V.)
Champions-Implants GmbH
Champions Platz 1
55237 Flonheim
andreas.reil@champions-implants.com
www.champions-implants.com

© yakimenkoanton/fotolia

Bevorstehende Hochzeit: Ästhetische Notfallbehandlung in der Corona-Zeit

Neuversorgung eines seitlichen Schneidezahnes mit einem 360°-Veneer

Wir alle sind in der Corona-Zeit starken Beschränkungen unterworfen – insbesondere was private Feiern betrifft. Eine Hochzeit gehört auch dazu. Dank allgegenwärtiger Mundschutzpflicht – mag man meinen – kommt einem strahlenden Lächeln auf den Hochzeitsfotos keine so große Bedeutung zu. Da die Behelfsmasken dabei dann doch abgenommen werden dürfen, ist ein schönes Lächeln nochmals bedeutsamer als sonst: Viele Gäste dürfen der Zeremonie nur aus der Ferne beiwohnen – über die dann verteilten Fotos. Gerade dies dürfte der jungen Patientin Motivation genug gewesen sein, sich 4 Wochen vor dem Hochzeitstermin noch den Zahn 12 neu versorgen zu lassen.

Diverse ältere, inzwischen unansehnlich gewordene Frontzahnversorgungen aus Komposit fristen seit Jahren eine gerade noch tolerierte Existenz: Das Lächeln ist etwas verhalten, die nähere Umgebung kennt einen so. Oft kein Grund, den Schritt zur Neuversorgung zu wagen. Dann kommt der Punkt, an dem ein strahlendes, unverkrampftes Lächeln an Bedeutung gewinnt. Bei der 28-jährigen Patientin war es die anstehende Hochzeit. Für sie war es somit eine „Notfallbehandlung": nicht aus medizinischer, aber aus ästhetischer Sicht.
Aus diesem Grund stellte sie sich im Mai 2020 mit der Bitte um Neuversorgung ihres seitlichen Schneidezahnes 12 vor. Der Zahn fiel durch eine Vielzahl unterschiedlicher, zum Teil sehr alter Kompositversorgungen auf **(Abb. 1 bis 3)**. Hintergrund der damaligen Versorgung, die inzwischen mehrfach ausgebessert wurde, war die anatomische Begebenheit des Zahnes 12: Es handelte sich um einen Zapfenzahn, der völlig korrekt im jugendlichen Alter erstmal direkt mit Komposit versorgt worden war. Derartige Aufbauten haben sich bewährt und stellen immer die minimalinvasivste Therapieoption dar [2,10,12,15,22,25,26,33,37,38]. Demzufolge sollte immer der direkten Versorgungsvariante der Vorzug gegeben werden.

Es gibt jedoch Behandlungsindikationen, bei denen eine indirekte Versorgung nicht deutlich invasiver ist als eine direkte. Dies ergibt sich häufig bei großflächigen Vorrestaurationen, entsprechenden Vorpräparationen – oder z.B. beim Vorliegen von Zapfenzähnen: Diese haben von Natur aus quasi eine 360°-Veneer-Präparation mitbekommen. In so einem Fall kann dann durchaus das ästhetische Versorgungspotenzial im Vordergrund stehen und die Versorgungsempfehlung auch mit gutem Gewissen in Richtung einer indirekten Vollkeramik-Versorgung tendieren. Dass Vollkeramik eine hochästhetische „High-End"-Versorgung gerade bei Veneers und Veneerindikationen darstellt, beweisen zahlreiche Publikationen der letzten Jahrzehnte [3–5,14,27,29–31,39,41, 48,52] und auch die S3-Leitlinie zu vollkeramischen Restaurationen aus dem Jahre 2015*.

Fallbericht

Genau dies war im vorliegenden Fall zutreffend: Nach Entfernung aller vorhandenen Kompositversorgungen zeigte sich fast eine Vorpräparation für eine Keramikkrone, die hinsichtlich des Präparationsverlaufs lediglich nachpräpariert werden musste. Demzufolge fiel die Entscheidung zur Anfertigung einer hochästhetischen Frontzahnkrone aus IPS e.max Press (Ivoclar Vivadent). Die Krone wurde im hauseigenen Meisterlabor nach individueller Farbbestimmung angefertigt **(Abb. 4 bis 7)**. Am Tag der adhäsiven Befestigung erfolgte nach Lokalanästhesie und Abnehmen des Provisoriums sowie Reinigung des Stumpfes die Funktions- und Ästhetikeinprobe. Die Verwendung einer entsprechenden Try-In-Paste (Variolink Esthetic Try In „warm", Ivoclar Vivadent) erlaubte die Einschätzung der Farbwirkung nach der adhäsiven Befestigung. Nachdem die passende Farbe des adhäsiven Befestigungskomposits bestimmt worden war,

Abb. 1: Lippenbild des Eingangsbefundes.

Abb. 2: En-face-Ansicht des Oberkiefer-Frontzahnbereichs: Es imponiert der dunkle, etwas kleinere, mit Komposit versorgte seitliche Schneidezahn 12.

Abb. 3: Detailansicht des Zahnes 12: Der Zahn ist fast vollständig mit Komposit umhüllt.

erfolgte die Vorbehandlung der e.max-Krone. Die Krone wurde inzisal mit einem lichthärtenden, gummielastischen Provisoriummaterial (Clip, VOCO) in einem Pinselhalter fixiert **(Abb. 8)**. Dies erlaubt eine optimale Vorbehandlung, ohne die Krone in der Hand halten zu müssen. Als Nächstes wurde die Krone nochmals gereinigt (Ivoclean, Ivoclar Vivadent [6]). Es folgte die Keramik-Konditionierung mit 5%iger Flusssäure (IPS Ceramic Etching Gel) für 20 Sekunden **(Abb. 9)**. Die 5%ige Flusssäure stellt nach wie vor die am besten bewährte Vorbehandlungsmethode für glasbasierte Keramiken dar [1,7,8,21, 28,35,40,44]. Eine Meta-Analyse aus dem Jahre 2015 bestätigt dies [43]. Aus diesem Grund blieb man hier bei dem etabliertenStandard [16,17,19,23], auch wenn inzwischen eine „smartere" Alternative zur Verfügung steht [18,20,24]. **Die Abbildung 10** zeigt das „frostige" Erscheinungsbild der Keramik nach Abspülen der Flusssäure.

Abb. 4: IPS e.max Press-Krone auf dem Labormodell in Ansicht von labial.

Abb. 5: Ansicht der palatinal sehr dünnwandigen Krone von palatinal.

Abb. 6: Die individualisierte Krone auf einem Spiegel fotografiert.

Abb. 7: Die Krone aus inzisal-labialer Betrachtung.

Eine Silanapplikation nach der Flusssäurekonditionierung erhöht die Haftwerte gegenüber einer alleinigen Flusssäurekonditionierung signifikant. Somit kann die Silanisierung einer mit Flusssäure konditionierten glasbasierten Keramikoberfläche ebenso als „State of the Art" bezeichnet werden [23,51]. Die klassische Silanapplikation (Monobond S, Espe-Sil usw.) funktioniert, ist aber heute aufgrund der Standardisierung der Bevorratung und der Gefahr der Verwechslung mit anderen Keramikprimern nicht mehr sinnvoll: Die Glaskeramik benötigt ein Silan, Zirkonoxid benötigt MDP, Metall benötigt bestimmte Schwefelverbindungen. Die Verwechslung der spezialisierten Einzelprimer führt zumZusammenbruch des adhäsiven Verbundes. Deswegen haben sich Universalprimer etabliert und bewährt, die alle 3 Komponenten beinhalten. Eine Verwechslung ist nicht mehr möglich, es wird immer der richtige Pri-

Abb. 8: Befestigung der Krone auf einem Pinselhalter.

Abb. 9: Flusssäureätzung (5%) für 20 Sek.

Abb. 10: Das frostige Erscheinungsbild der Keramik nach Abspülen der Flusssäure.

mer verwendet.
Die bekanntesten Produkte sind hier Monobond Plus (Ivoclar Vivadent) und Clearfil Ceramic Primer Plus (Kuraray).
Im vorgestellten Fall kam Monobond Plus zur Anwendung: Es wurde auf die Klebeflächen der IPS e.max-Krone aufgebracht und für 60 Sekunden einwirken gelassen **(Abb. 11)**. Eine abschließende Lösungsmittelevaporation beendete die Vorbehandlung der Glaskeramik **(Abb. 12)**. Silan enthaltende Universaladhäsive [16] sollten hingegen nicht auf der mit Flusssäure geätzten Glaskeramik verwendet werden, da das beigefügte Silan im sauren Milieu des Universaladhäsivs nicht lange lagerstabil ist [23]. Wenn sie denn überhaupt funktionieren, zeigen sie signifikant reduzierte Haftwerte [13,32,35,36,45,46,53].
Es folgte die Isolierung des Arbeitsfeldes mit Kofferdam **(Abb. 13)**. Nach Reinigung der Klebefläche mit Bimspaste (Zircate, Dentsply Sirona) erfolgte die Phosphorsäurekonditionierung der gesamten Klebefläche **(Abb. 14)**. Da als Adhäsiv ein Universaladhäsiv zum Einsatz kam (Adhese Universal, Ivoclar Vivadent), hätte eine selektive Schmelzätzung völlig ausgereicht; da aber bei der Präparation schwer nach Schmelz- und Dentinarealen zu differenzieren war, erschien die Ätzung der Gesamtklebefläche mit dem Phosphorsäuregel als sinnvoll – zudem bei Universaladhäsiven die Phosphorsäurekonditionierung des Dentins keinerlei negativen Einfluss auf die Haftkraft des Universaladhäsivs hat [9,11,42,47,50]. Eine neuere Untersuchung zeigt allerdings auch auf Dentin höhere Haftwerte, wenn das Dentin vorab mit Phosphorsäuregel vorgeätzt wurde [34]. Die **Abbildung 15** zeigt die Zahnhartsubstanz nach Abspülen des Ätzgels. Das Universaladhäsiv Adhese Universal wurde satt auf die Klebeflächen aufgebracht **(Abb. 16)** und für weitere 20 Sekunden leicht in Bewegung gehalten. Auf ein aktives Einreiben unter Druck wurde bewusst verzichtet, um die vorher generierten, filigranen Schmelzprismen nicht zu beschädigen. Anschließend wurde das Adhäsiv so lange verblasen, bis ein glänzender, unbeweglicher Film entstanden war, und anschließend lichtgehärtet. Im Gegensatz zu einem hochviskösem Heliobond (o.ä.) kann das niedrigviskösere Universaladhäsiv problemlos polymerisiert werden – einen negativen Einfluss auf die Passung durch eine zu dicke

Abb. 11: Einwirken des Keramikprimers Monobond Plus.

Abb. 12: Die fertig vorbehandelte Keramikkrone nach vollständigem Einwirken von Monobond Plus und Lösungsmittelevaporation.

Abb. 13: Kofferdamisolierung des Arbeitsfeldes in Vorbereitung der adhäsiven Befestigung.

Abb. 14: Phosphorsäurekonditionierung der gesamten Klebefläche.

Abb. 15: Ätzmuster nach Abspülen des Ätzgels.

Abb. 16: Einwirken des Universaladhäsivs.

Abb. 17: En-face-Aufnahme der Neuversorgung.

Abb. 18: Detailaufnahme des neu versorgten Zahnes 12.

Bondingschicht ist nicht zu befürchten. Die Lichthärtung des Adhäsivs bei der Befestigung indirekter adhäsiver Restaurationen ist generell zu empfehlen – auch bei dualhärtenden Befestigungskompositen [49]. Im vorgestellten Fall wurde jedoch die rein lichthärtende Variante von Variolink Esthetic, Variolink Esthetic LC in der Farbe „warm" ausgewählt: Die Keramikschichtstärke war nicht größer als 1,5 bis 2 mm, was laut Herstellerangaben die rein lichthärtende Befestigung zulässt. Voraussetzung war allerdings eine ausreichend starke und lange Lichtpolymerisation. Insgesamt wurde pro Seite (oral und labial) jeweils 60 Sekunden mit einem Hochleistungslichtpolymerisationsgerät (Bluephase Power Cure, High Power-Programm) polymerisiert. Das rein lichthärtende Befestigungskomposit erlaubt eine entspannte Überstandsentfernung mittels Heidemann-Spatel, (frischem!) Bonding-Pinsel und Zahnseide vor der Polymerisation und weist somit einen eindeutigen Handlingsvorteil auf. Zu beachten zu opak sein darf **. Die Polymerisation erfolgte unter Sauerstoffabschluss mittels eines Glyceringels (Liquid Strip, Ivoclar Vivadent).
Die **Abbildungen 17 bis 19** zeigen die fertige Versorgung bei einem Nachkontrolltermin nach 2 Wochen: Die glasbasierte Keramikkrone fügt sich harmonisch in die Frontzahnsituation ein, die Gingiva ist reizlos, der Zahn beschwerdefrei und die Patientin glücklich: Der Hochzeit stand nichts mehr im Wege.

Schlussbetrachtung

Die Indikationsdifferenzierung zwischen einer erneuten direkten und einer indirekten Versorgung wurde bereits eingangs erörtert. Aufgrund der nur geringgradig erforderlichen Nachpräparation war die indirekte Versorgungsvariante mit Keramik vertretbar und somit hinsichtlich des ästhetischen Potenzials der Laborarbeit eines versierten Zahntechnikmeisters mit allen Detailakzentuierungsmöglichkeiten die 1. Wahl. Für ästhetisch anspruchsvolle Frontzahnversorgungen punkten nach wie vor glasbasierte Keramiken. IPS e.max Press stellt hier zudem noch eine sehr stabile Variante vollkeramischer Versorgungen dar, die hinsichtlich ihrer Biegebruchfestigkeit von hochtransluzenten Vollzirkonkeramiken kaum übertroffen wird. Ob sich die Versorgung des

Abb. 19: Das nun befreite neue Lachen der Patientin – unverkrampfter als in Abbildung 1

Zahnes 12 nun Krone oder 360°-Veneer nennt, ist Interpretationssache. Der Begriff 360°-Veneer hat sich für dimensionsreduzierte Wandstärken vollkeramischer Restaurationen im Frontzahnbereich etabliert und klingt einfach schöner als „Krone". ■

* https://www.awmf.org/uploads/tx_szleitlinien/083-012l_S3_Vollkeramische__Kronen_Brücken_2015-04-abgelaufen.pdf
** https://www.ivoclarvivadent.com/de/downloadcenter/gebrauchsinformation-fuer-den-zahnarzt/#V

Literaturverzeichnis unter www.ztm-aktuell.de/literaturlisten

Prof. Dr. Claus-Peter Ernst
zahnärztliche Praxisklinik medi+
Haifa-Allee 20
55128 Mainz
Tel.: 06131 4908080

X PLEX

THE DOUBLE MAKER.

HOT

COLD

ZWEI IN EINEM. DAS DUALE HIGH-IMPACT POLYMER FÜR HEISS UND KALT.

BY CANDULOR

CANDULOR.COM

Leistungsstarke Lupenbrillen für mehr Präzision

Die Sehkraft des menschlichen Auges reicht oftmals nicht aus, um bei Präzisionsarbeiten feinste Strukturen und Details zu erkennen. Vor allem bei prothetischen Restaurationen ist ein detailgenaues Arbeiten erforderlich. Um eine bestmögliche zahntechnische Arbeit zu erzielen, setzen Jörg Heider und seine Mitarbeiter aus dem schwäbischen Kusterdingen Lupenbrillen ein. Seine Wahl gilt den Lupenbrillen opt-on® von orangedental. Wir wollten wissen, weshalb er sich explizit für diesen Hersteller entschieden hat.

Jörg Heider

Herr Heider, Sie betreiben in Kusterdingen in der Nähe von Stuttgart ein Dentallabor. Wie viele Mitarbeiter haben Sie beschäftigt und seit wann arbeiten Sie mit den Lupenbrillen opt-on® von orangedental?
In meinem Labor habe ich 8 Personen angestellt, davon 4 Zahntechniker-Meister. Seit ungefähr 5 Jahren arbeiten wir nur mit den Lupenbrillen von orangedental. Sie erleichtern uns den Arbeitsalltag immens, man arbeitet mit ihnen präziser und die Augen ermüden nicht so schnell. Wir möchten auf diese Sehhilfen nicht mehr verzichten.

Nutzen Sie die Lupenbrillen ganztags oder nur für bestimmte Arbeiten?
Die Lupenbrille kommt bei mir persönlich immer dann zum Einsatz, wenn wie gesagt ein noch präziseres Arbeiten und vor allem Beweglichkeit erforderlich sind, d.h., wenn ich den Arbeitsplatz wechseln muss. Und wenn die Tageslichtverhältnisse schlecht sind, bringe ich das Lichtsystem spot-on®nxt an. Dies ist besonders angenehm, da es nur 7 g wiegt.

Was war der Grund, dass Sie sich explizit für die Lupenbrillen von orangedental entschieden haben?
Wir haben orangedental auf einer Fachmesse besucht. Wir wurden kompetent und ausführlich beraten und haben vor Ort natürlich die Lupenbrillen getestet. Die Leistungsfähigkeit hat uns überzeugt und deshalb fiel mir die Entscheidung auch leicht.
Was mir persönlich gut gefällt, ist, dass orangedental das Lupenbrillensortiment mit sinnvollen Innovationen erweitert hat. Das Nachfolgemodell meines Lichtsystems funktioniert beispielsweise ganz ohne Kabel und ein neu entwickelter Gesichtsschutz für die Lupenbrille schützt vor Tröpfcheninfektion.

Welche Vorteile bietet Ihnen die Lupenbrille darüber hinaus?
Der große Vorteil ist, dass ich mit der Lupenbrille absolut flexibel bin und sie vor allem uneingeschränkt lange tragen kann. Die verstellbaren Bügel und Nasenpads erlauben mir, diese an meine Bedürfnisse anzupassen. Und aufgrund der abgeflachten Okulare ist trotzdem ein normales Sehen möglich, d.h., ich kann beim Arbeitsplatzwechsel die Brille einfach auflassen. Dies alles steigert ein effizientes Arbeiten und macht mir Freude!

Ein überzeugend leichtes Duo

Das Unternehmen bietet 2 Grundmodelle ihrer Lupenbrillen an: Die opt-on® 2.7 für den Einsteiger und die opt-on® 3.3. für Fortgeschrittene. Die Lupenbrillen überzeugen in ihrer Optik vor allem mit exakter Farbtreue und hoher Abbildungsgüte und Tiefenschärfe aufgrund eines 3-Linsensystem mit optionalen Varioclips. Das optische System nach Galilei erreicht je nach Modell eine 2,7-fache oder 3,3-fache Vergrößerung und gewährleistet somit ein erweitertes Sichtfeld den ganzen Tag. Aufgrund ihres Leichtgewichts von 32 g können die Lupenbrillen den ganzen Tag getragen werden und sind somit kaum spürbar. Insofern reduziert sich auch das Auf- und Absetzen der Brille und somit das Infektionsrisiko.
Die Brille punktet außerdem mit einer schnellen Anpassung an die aktuelle Position des Behandlers. Die Brillenbügel sind 3-stufig einstellbar und können somit individuell angepasst werden. Auf diese Weise kann eine ergonomische und komfortable Sitzposition für entspanntes Arbeiten eingenommen werden.

Gesichtsschutz protect-on für die opt-on-Lupenbrillen.

Das Behandlungsfeld im besten Licht: spot-on®
Um den Arbeitsbereich in das beste Licht zu rücken, eignet sich wahlweise das kabellose Smart-Light „spot-on®cordfree" oder das High-Light „spot-on®nxt".
Mittels eines festen Adapters oder Magnetadapters wird die akkubetriebene Beleuchtung angebracht, ist mit 18 g bzw. 7 g extrem leicht und schmälert somit nicht den Tragekomfort der Brille. Das Licht ähnelt dem Tageslicht und sorgt dank seiner homogenen Verteilung für einen unverfälschten Blick auf alle relevanten Strukturen. Die überragenden Lichtsysteme lassen sich zum Teil, durch entsprechende Adapter, auch auf Lupenbrillen anderer Hersteller anbringen.

Das kabelfreie Lichtsystem spot-on®cordfree.

Die Besonderheit des kabelfreien Lichtsystems spot-on®cordfree liegt in der winkelabhängigen Abschaltautomatik. Dadurch schaltet das System automatisch ab, wenn die Arbeitshaltung verlassen wird. Der große Vorteil ist zum einen, dass Energie gespart wird und zum anderen, dass Kollegen im Gespräch nicht geblendet werden.
Das Lichtsystem spot-on®nxt überzeugt mit seiner langen Akkuleistung von bis zu 9 Stunden und 3 Helligkeitsstufen (20.000 bis max. 45.000 Lux).

Das Lichtsystem spot-on®nxt.

Ein weiteres Feature der Lichtsysteme ist der „orangefilter" für eine extreme Verzögerung der Lichthärtung. Dieser Filter wird einmal angebracht und kann dann einfach nach oben geklappt werden, wenn er nicht benötigt wird.
Um auch den Hygieneanforderungen in der momentanen Corona-Zeit gerecht zu werden, gibt es für die Lupenbrillen einen Gesichtsschutz aus PET-Folie namens protect-on, welcher optimalen Infektionsschutz bietet.

Bilder: © orangedental

Jörg Heider
J&J Dentaltechnik GmbH
Kirchentellinsfurter Straße 4
72127 Kusterdingen

Die Medizinprodukte-Verordnung rechtssicher umsetzen

Corona bestimmt unser tägliches Leben seit einem Jahr und so hat dieses Virus auch dafür gesorgt, dass das In-Kraft-Treten der neuen Medizinprodukteverordnung, kurz: MDR für Medical Device Regulation, vom 26. Mai 2020 auf den 01. Mai 2021 verschoben wurde. Wer es also noch nicht umgesetzt hat, sollte spätesten jetzt die neue Verordnung in seinen Betriebsauflauf integrieren. Worum geht es dabei? Natürlich um die Sicherheit unserer Patienten, der wir alle verpflichtet sind. Abgesehen von einigen wenigen, werden die allermeisten zahntechnischen Labors schon einen hohen Sicherheitsstandard pflegen, aber womöglich nicht immer dokumentieren.

Und das ist der wesentliche Punkt: Die Herstellungswege müssen nachvollziehbar sein. Deshalb fordert der Gesetzgeber jetzt ein Qualitätsmanagementsystem. Je nach Stand des jeweiligen Betriebes kann das mehr oder weniger aufwendig werden, da neben den Dokumentationen auch Bewusstsein bei allen Mitarbeitern geschaffen werden muss.

Zwei Werke zur Unterstützung

Spitta bietet zur Umsetzung der MDR zwei Produkte an. Zum einen die „EU-Medizinprodukteverordnung im zahntechnischen Labor" und zum anderen das „QM-System für zahntechnische Labore". Warum zwei Produkte für ein Thema?

Das Werk **„EU-Medizinprodukteverordnung im zahntechnischen Labor"** von Benjamin Bothe und Nicola Reiha ist eine Loseblattsammlung, die vorzugsweise für die Betriebe geeignet ist, die schon ein QM-System haben und leben. Hier werden die rechtlichen Grundlagen und Hintergründe dargelegt, aber auch Umsetzungsbeispiele gegeben. Wer sich also auch für die „Theorie" hinter dem MDR interessiert und schon QM betreibt, ist mit dem weißen Ordner sehr gut bedient, zumal Neuerungen im Gesetz im Zuge des Loseblattsystems sofort ergänzt werden. Es wird aber auch eine CD-ROM mitgeliefert, die gewisse Formulare als Dateivorlagen anbietet, die noch ins eigene System implementiert werden können.

Die blaue Box **„QM-System für zahntechnische Labore"** von Julia Beckmann und Vera Thenhaus ist ideal für Betriebe geeignet, die sich noch nicht mit QM in Schrift-Form, außer bei den Konformitätserklärungen, auseinandergesetzt haben. Diese blaue Box ist letztlich ein QM-System „ready to go". Die Formblätter bedürfen lediglich des eigenen Briefkopfes und

schon kann es eingesetzt werden. Das entbindet aber nicht vom Grundgedanken, dass QM auch gelebt werden muss. Aber dieses tägliche Leben und Umsetzen wird durch die Anwendung der Bögen wesentlich erleichtert; gewisse Anpassungsarbeiten werden dann ganz von alleine kommen und damit entsteht das für den jeweiligen Betrieb individualisierte QM-System.

Fazit: Spitta bietet zwei Produkte an für dieselbe Problematik aber für 2 verschiedene Zielgruppen. „Weiß" für die schon Erfahrenen und „blau" für Einsteiger. In jedem Fall für alle: Empfehlenswert. ■

Prof. Dr. Peter Pospiech

EU-Medizinprodukte-Verordnung (MDR) in der Zahnarztpraxis
Seiten: 362, Format A5, ISBN: 978-3-947683-40-6,
Preis: 159,00

QM-System für zahntechnische Labore
ISBN: 978-3-947683-48-2, Preis 249,00
Die beiden Werke sind zu beziehen über den Spitta Shop auf www.spitta.de/mdr oder telefonisch über 07433 952-0 oder per Mail: kundencenter@spitta.de

Nobel Biocare und DOCERAM Medical Ceramics intensivieren ihre Zusammenarbeit

Die beiden Unternehmen Nobel Biocare und DOCERAM Medical Ceramics GmbH bündeln ihre Stärken, um hoch qualitative Restaurationen anzubieten und so für die zukünftigen Herausforderungen im Dentalmarkt bestens aufgestellt zu sein.

Nobel Biocare ist ein weltweiter Vorreiter im Bereich der innovativen implantatbasierten Dentalversorgungen, einschließlich des NobelProcera® Service. DOCERAM Medical Ceramics ist mit der Marke Nacera® ein international anerkannter Dentalkeramik-Hersteller. Ein erster Erfolg dieser intensivierten Partnerschaft ist die Produkteinführung der NobelProcera® Zirkoniumdioxid-Implantatbrücke, die durch einen vereinfachten Arbeitsablauf restaurative Flexibilität ermöglicht und aus dem hoch-qualitativen Zirkonoxid Nacera® Pearl hergestellt wird.

Die beiden Dentalspezialisten kooperieren bereits seit vielen Jahren in den Bereichen Forschung, Entwicklung und Produktion. Maßgeblich war dabei für beide Partner stets der außerordentlich hohe Anspruch an Qualität und Zuverlässigkeit der Produkte und die damit verbundene Kundenzufriedenheit. Zukünftig soll diese erfolgreiche Zusammenarbeit strategisch weiter ausgebaut werden.

Die noch engere Zusammenarbeit beider Unternehmen schafft Synergien für die gegenseitige Weiterentwicklungeinschließlich dertechnischen Schulung und Kundenservice. Dr. Karl-Heinz Klotz, Business Unit Director DOCERAM Medical Ceramics erklärt: „Mit der jetzigen Vereinbarung bringen wir die Kooperation auf ein neues Level. Das erlaubt es uns, den Implantat-Sektor über einen starken Partner mit unseren Nacera-Produkten zu bedienen. Durch die ausgesprochen hohe Expertise von Nobel Biocare in der Implantologie können wir unsere Produkte exakt an die dortigen zahnmedizinischen Erfordernisse anpassen. Eine Entwicklung, von der letztendlich der Patient profitiert." Natasha Haddad, Business Unit Head NobelProcera®, ergänzt: „Das umfassende Produkt Know-how von DOCERAM Medical Ceramics unterstützt uns vor allem im Bereich der Forschung und Entwicklung und in der Anwenderberatung. So können wir unseren Kunden erstklassigen Service bieten und sind auf zukünftige Herausforderungen bestens vorbereitet."

Die DOCERAM Medical Ceramics GmbH befasst sich seit mehr als 20 Jahren mit der technischen Expertise in der Entwicklung und Herstellung von Zirkonoxid-Komponenten für die Dentaltechnik. Mit der Marke Nacera® und der gleichnamigen Nacera® Pearl-Serie erhält der Zahntechniker ein Zirkonoxid, das eine hohe Biegefestigkeit und das Maximum an Ästhetik vereint. Damit der Zirkon-Bearbeitungsprozess im Labor komplettiert wird, werden zudem hochwertige Nacera® Prozessoptimierungsprodukte und weiteres Zubehör zum Finalisieren von vollmonolithischen Restaurationen geliefert. ■

DOCERAM Medical Ceramics GmbH
Hesslingsweg 65 – 67
44309 Dortmund
Tel.: 0231 92 56 68-0
www.nacera-medical.com

Exklusive Einblicke, individuelle Gespräche

Statt auf eine große internationale Messe kann man sich auf einen kleinen, aber feinen Branchentreff im März freuen – auf die FLUSSFISCH DENTAL-SCHAU. Das abwechslungsreiche, komplett digitale Programm bietet interessante Einblicke in die Produktion und die Betriebsstätten namhafter Dentalunternehmen, zeigt neueste Trends und Produktentwicklungen und bietet an den ursprünglich angesetzten 5 Messetagen vom 9.–13. März 2021 reichlich Gelegenheit für individuelle Gespräche mit Experten.

So nimmt z.B. die MICHAEL FLUSSFISCH GmbH die Besucher mit auf einen virtuellen Rundgang durch die Laser-Sinter-Produktion, bei der das Unternehmen seit 12 Jahren in Deutschland Vorreiter ist und ein einzigartiges technologisches Knowhow und vielfältige praktische Erfahrungen besitzt.

Gezeigt werden sowohl die Maschinen im Produktionsprozess als auch herausragende Ergebnisse von Einzelkappen über großspannige Brückenkonstruktionen bis hin zu Klammermodellgüssen. Dies wird ergänzt durch Live-Demonstrationen der FLUSSFISCH-Experten zum Konstruktionsdesign und zur optimalen Weiterbearbeitung im Labor. Einen kleinen Vorgeschmack bietet ein Videoclip, der jetzt schon abrufbar ist:
https://youtu.be/ubftmFAgL_k

An 5 Tagen: Webinare, Interviews, Videos und mehr
Die Friends, die FLUSSFISCH auf der FDS versammelt hat, repräsentieren alle wesentlichen Bereiche der Dentaltechnik wie Scanner (3shape, Smart Optics), Frässysteme und -werkzeuge (imes-icore, Datron), Zirkon-Blanks (pritidenta, Metoxit), 3D-Drucker (envisionTEC) und Brennöfen (Dekema).

So wird z.B. in eindrucksvollen Videos die technologisch sehr aufwendige Pressung von Zirkon-Blanks mit hochpräzisen Produktionsrobotern und gigantischen Sinteröfen gezeigt. „Jeder Tag der FDS wird einen besonderen Fokus auf ein spezielles Thema haben", kündigt Gastgeber Tim-Frederic Flussfisch an. Zwischen 10 und 16 Uhr an 5 Tagen wird die Möglichkeit geboten, Webinare, Interviews, Videos und die Firma Flussfisch live zu erleben.

Aber was wäre eine Messe ohne das Gespräch am Messestand? „Auch für den persönlichen Austausch mit Experten für die jeweiligen Bereiche ist wie bei einer physischen Messe gesorgt!", verspricht Tim-Frederic Flussfisch. „Ich lade alle Besucherinnen und Besucher der FDS ein, direkt mit uns und unseren Friends zu sprechen und alle ihre Fragen loszuwerden. Mit wenigen Klicks können sie ihr ganz individuelles Gespräch jetzt schon buchen."

So funktioniert es: Die Website www.fds.dental aufrufen, Terminkalender anklicken, gewünschten Friend oder Experten auswählen, passendes Zeitfenster wählen – fertig! Die Interessenten bekommen dann einen Zugangslink zugeschickt, mit dem sie sich zur vereinbarten Zeit mit dem ausgewählten Experten verbinden können.

Alle aktuellen Informationen über das Programm und die Termine liefert der FDS-Newsletter, der auf www.fds.dental abonniert werden kann. ■

MICHAEL FLUSSFISCH GmbH
Friesenweg 7
22763 Hamburg
info@flussfisch-dental.de
www.fds.dental
www.flussfisch.de

Amann Girrbach: Online-Kongress und Expo am 20.–24. April 2021 – Die Digitalisierung des Workflows

Digitalisierung ist für die Dentalbranche das zentrale Zukunftsthema. Sie erfordert Veränderungen, bietet aber lukrative Chancen. Wie diese einfach zu erschließen sind, zeigt Amann Girrbach vom 20. bis 24. April im innovativen virtuellen Kongress AG.Live CON.

Renommierte Zahntechniker und Behandler treffen auf führende Personen der Forschung, um attraktive Wege in die fortgeschrittene Digitalisierung kennenzulernen. An der auf September verschobenen Internationalen Dentalschau IDS in Köln beteiligt sich Amann Girrbach 2021 nicht in gewohntem Umfang.

Schon seit vielen Jahren begleitet Amann Girrbach mit seiner Innovationskraft Zahntechniker bei der Digitalisierung ihrer Workflows. Aus dieser Vorreiterrolle heraus unterstützt das österreichische Unternehmen die Labore und Behandler auch beim nächsten Schritt in Richtung digitale Transformation. Der Trend ist eindeutig: Die Nachfrage nach Direktversorgungen bei einfachen Restaurationen wird immer größer. Dadurch drohen etablierte Strukturen und klassische Grenzen zwischen Labor und Behandler aufzubrechen. Doch die Digitalisierung eignet sich optimal, um mit neuen Formen der Zusammenarbeit die Win-Win-Situation von Zahntechnikern und Behandlern auszubauen. Das Wohl des Patienten bleibt dabei stets im Mittelpunkt.

Für die optimale Vernetzung beider Seiten hat Amann Girrbach die Plattform AG.Live entwickelt, die nun im Rahmen des virtuellen Kongresses und Expo vorgestellt wird. AG.Live bietet ein Infrastruktur- und Patientenfallmanagement in einer bisher nicht realisierbaren Durchgängigkeit und Effizienz. Dadurch wird es z.B. möglich, hochqualitative Direktversorgungen in Zusammenarbeit mit dem Labor anzubieten. Die Expertise vom Zahntechniker ist für Zahnärzte stets abrufbereit. Selbst bei einfachen Restaurationen kann sehr schnell gemeinsam entschieden werden, ob eine direkte Umsetzung möglich ist, oder der Spezialist im Labor gefragt ist. ■

Informationen und Registrierung zum virtuellen Kongress mit Expo: show.aglivecon.digital

Amann Girrbach AG
Herrschaftswiesen 1
A-6842 Koblach/Austria
Tel.: 0043 5523 623 33-0
austria@amanngirrbach.com

25 Jahre CDC – 25 Jahre erstklassige Fortbildungen

2021 feiert das CDC, Centrum Dentale Communikation, 25-jähriges Jubiläum. Dentaurum steht für zukunftsorientierte Kurskonzepte und wissenschaftliche Kongresse. Alle Kurse und Webinare sind ausführlich beschrieben und auf www.dentaurum.com/kurse buchbar.

Weitere Kursinformationen erhalten Interessenten im Dentaurum-Newsletter oder über die Social-Media-Kanäle.

www.dentaurum.com/kurse

Majesthetikschulung in Vallendar

Dreiteilige Kursreihe vermittelt majesthetische Arbeitsweise

Mit der Kursreihe „Dentale Formen und Strukturen" vermittelt ZTM Achim Ludwig detaillierte Kenntnisse über Formen und Strukturen und deren Umsetzung in Keramik. Im September vergangenen Jahres war er damit 2 Tage zu Gast im Labor von ZTM Stefan Kreil in Vallendar.

Stefan Kreil empfing den Kursreferenten Achim Ludwig zum Laborcoaching in seinen Betriebsräumen und ließ sein Team und 3 Mitarbeiter des befreundeten Dentallabors Marion Jünger aus Mayen in die Grundkenntnisse der majesthetischen Lehre einweihen. Kollegin Christiane Kaczmarek war als Gast aus Weiden in der Oberpfalz angereist, um sich mit der Intention „wie machen es andere so" dem Teilnehmerkreis anzuschließen.

Der in Vallendar durchgeführte 1. Teil der 3-teiligen Kursreihe „Dentale Formen und Strukturen" bildet die Basis der von Ludwig entwickelten majesthetischen Lehre. Folgerichtig ging es deshalb in der Theorie zunächst um das Erkennen der immer wiederkehrenden Formen und Strukturen natürlicher Zähne. Als „Prototyp aller Zähne" wurde anhand des ersten oberen Prämolaren das für alle Zähne gültige Baukastenprinzip der Natur erklärt, das an diesem Zahn in allen Details besonders deutlich wird. Nach der Erläuterung der Anwendungsmöglichkeiten dieser Erkenntnisse im Alltag ging es mit der Modellation des „Vierers" in Wachs in den praktischen Part über. Es schloss sich die verdiente Mittagspause mit Pizza, Kuchen und kollegialem Austausch an.

Lehre Da Vincis als Vorbild für Zahn-Ästhetik

Im theoretischen Teil des Nachmittags standen die Lehre Leonardo da Vincis und dessen Erkenntnisse aus den „Schriften zur Malerei" im Fokus. Diese erleichtern das Erarbeiten naturkonformer Frontzähne drastisch. „Da Vincis Lehre ist meine Inspirationsquelle Nummer eins, die mich unter anderem gelehrt hat, Formen und Oberflächen erarbeiten zu können, die vom natürlichen Vorbild kaum zu unterscheiden sind", so Achim Ludwig. Seine Teilnehmer ließ er, von meditativer Musik begleitet, mit inspirierenden Bildern natürlicher Zähne und Texten aus Leonardos Schriften, tief in die Welt der Majesthetik eintauchen.

Mit der anschließenden Modellation eines Frontzahnes in Wachs konnten die Teilnehmer ihr neues Wissen in eine praktische Erfahrung umwandeln. Das Ziel war die Erarbeitung einer majesthetischen Oberflächentextur und gleichzeitig die perfekte Vorbereitung für den zweiten Schulungstag, der gemäß dem Kurskonzept ausschließlich der Umsetzung in Keramik gewidmet ist.

Ein Auftakt der ungewöhnlichen Art bot der zweite Schulungstag: Superlearning nennt man die unterstützende Technik, die die Lernkapazität des Gehirns nachweislich erhöht und Wissen mit Hilfe spezieller Entspannungstechniken vermittelt. Achim Ludwig bediente sich dazu einer musikalisch begleiteten Kurzmeditation mit Betrachtung einer Rose, die Bestandteil seines synästhetischen Kurskonzeptes ist. Im Anschluss erläuterte er den Teilnehmern die verblüffend einfache Vorgehensweise, auf der die majesthetische Frontzahnschichtung beruht.

Die Kursreihe „Dentale Formen und Strukturen I-III" verschafft detaillierte Kenntnisse über die majesthetische Arbeitsweise. Neben fundierten Kenntnissen der dentalen Formen und Strukturen der Front- und Seitenzähne werden die naturkonforme Oberflächentextur in Keramik, die naturorientierte keramische Majesthetikschichtung sowie die optimale Pontikgestaltung von Brückengliedern vermittelt. Wer an allen drei Kursen von Achim Ludwig erfolgreich teilgenommen hat, erhält das Majesthetische Zertifikat des Majesthetik-Centrum-Deutschlands.

Alle Informationen zu den Majesthetikkursen finden sich im PDF der Kursbroschüre unter www.achimludwig.de.

Abb. 1: ZTM Achim Ludwig demonstriert die theoretischen Inhalte am Modell.

Abb. 2: Laborcoaching bei ZTM Stefan Kreil: Die Belegschaft interessiert sich für die praktische Umsetzung der majesthetischen Arbeitsweise.

Abb. 3: Die Teilnehmer freuen sich über ihre Zertifikate.

Schichtkonzept *Weniger ist mehr*

„Ich erinnere mich noch gut an den Tag", erläuterte der Bonner Ästhetiklehrer die Entstehung des Schicht-Schemas. „Ich saß in unserem Schulungslabor Da Vinci Creativ vor meiner Anmischplatte, die mit 16 verschiedenen Keramikmassen bestückt war, und dachte im Hinblick auf den bevorstehenden neuen Kurs (Anm.d.Red.: 2. Teil der Kursreihe „Dentale Formen und Strukturen" – die Rekonstruktion der zentralen Incisivi in Keramik): 'Du liebe Güte, wie soll ich denn dieses Chaos den Teilnehmern nahebringen.' Dieser Gedanke formte ein Umdenken in meinem (bisherigen) Konzept und ich verordnete mir eine 6-wöchige Testphase, eine Schichtungsdiät sozusagen, mit der Intention, alle kommenden Arbeiten nur noch mit einer 3-Massen-Schichtung umzusetzen. Immerhin hatten alle meine großen Vorbilder ihre ersten großartigen Arbeiten mit den in den Anfängen der Keramik wenigen zur Verfügung stehenden Massen gezaubert und das waren Dentin-Schneide-Transpamassen."

Teilnehmerfeedback:

Zum Lehrgang Formen und Strukturen

Hallo Chef! Der Lehrgang war eine tolle Erfahrung! Achim ist ein sympathischer, beruhigender, lieber Mensch! Ich habe mich pudelwohl gefühlt. Alles, was er gezeigt und erklärt hat, war super verständlich. Man hat das Gefühl, von ihm noch wahnsinnig viel lernen zu können ... nicht nur im Bezug auf Zähne. :-)

Die Zeit ist wie im Flug vergangen. Es hat echt Spaß gemacht. In der darauffolgenden Woche konnte ich direkt einiges vom Wochenende für mich umsetzen und war schon ein bisschen stolz. Einfach ein klasse Typ, der Achim!! Ich freue mich schon aufs nächste Mal."

Christina Kupp

Diese „Diät" sei hart, aber eine gigantische Erfahrung gewesen, so der Referent und präsentierte den Teilnehmern in Vallendar die Möglichkeiten seiner majesthetischen „Weniger ist mehr"-Technik, eine einfache, aber erfolgreiche Strategie der Schichttechnik – zunächst in der Theorie, dann in einer Livedemonstration. Und während die Teilnehmer an ihren Arbeitsplätzen die eigenen Schichtungen begannen, bereitete Gastgeber Kreil in der Küche des Labors ein schmackhaftes Mittagessen zu.

Am Nachmittag folgte die Demonstration der Oberflächentextur in Keramik, die am Vortag mit der Modellation in Wachs geübt worden war. Mit der Umsetzung der Oberflächentextur in Keramik schloss sich der Kreis und allen Teilnehmern gelang mit der erfolgreichen Fertigstellung ihres „Einsers" die Übertragung des Gelernten in die Praxis.

Wenn Erlerntes in den Alltag fließt

Und was sagen die Teilnehmer selbst? Eine Mitarbeiterin berichtet nicht nur, dass der Kurs „echt Spaß" gemacht habe, sondern auch, dass sie in der folgenden Arbeitswoche direkt einiges umsetzen konnte. Der Laborinhaber selbst bringt es auf den Punkt: „... Ein verblüffend einfaches System, das zu einer entspannten Arbeitsweise verhilft, die dabei noch ein besseres Resultat bewirkt und gleichzeitig viel Zeit einspart. Ein Paradoxon, das aus der akribischen Erforschung Leonardos Lehre resultiert, der Achim sich schon seit vielen Jahren widmet. Selbst die schwierigsten Fälle können hiermit gelöst werden." ■

Stefan Kreil Zahntechnik
Höhrer Straße 46
56 179 Vallendar
info@kreil-zahntechnik.de
www.kreil-zahntechnik.de

Austragung der 49. ADT am 3.–5. Juni in Nürtingen

Thema: Patientenorientierte Diagnostik und Therapie im Team

„Die ADT-Jahrestagung 2021 findet definitiv statt", so Prof. Dr. Daniel Edelhoff, im „ungünstigsten Fall" als reine Online-Veranstaltung.

Die ADT wird dreigleisig geplant: als Präsenz-Veranstaltung, als Präsenz-Veranstaltung mit reglementierter Teilnehmerzahl (z.B. 200) und eine ausschließliche Online-Veranstaltung. Austragungsort ist die K3N-Stadthalle in Nürtingen. Die Veranstaltung wird auf jeden Fall gestreamt, auch das „FORUM 25", um alle Interessierten zu erreichen; Anmeldungen zur Präsenz-Veranstaltung sind bereits möglich und erfolgen nach dem Motto „first come first serve".
Anmeldeformulare auf www.ag-dentale-technologie.de/anmeldung/anmeldeformular

Kein finanzielles Risiko
Die Teilnehmer und Aussteller erhalten erst dann eine Rechnung über die Teilnahme, wenn Klarheit herrscht, welche Veranstaltungsform gewählt wird. Die Tagungsgebühren sind für die Veranstaltungs-Varianten (Präsenz/Live-Streaming) dieselben und schließen einen zeitlich begrenzten „on demand"-Zugriff ein.

Damit den Online-Teilnehmern die Neuigkeiten der Dentalindustrie nicht verborgen bleiben, werden aktuell vor Ort Interviews und Demonstrationen aufgezeichnet und in den Pausen abgespielt. Streaming-Teilnehmer erhalten selbstverständlich auch Fortbildungspunkte entsprechend ihrer Buchung (max. 24 Punkte). Die Workshops werden vom Anbieter individuell (auch online) angeboten und können nur von Tagungsteilnehmern gebucht werden, für die sie dann kostenfrei sind. Abendveranstaltungen erfolgen gemäß dem dann vorherrschenden Infektionsgeschehen.

Prof. Dr. D. Edelhoff und ZTM W. Weisser (r.) freuen sich auf die Jahrestagung 2021.

Die jungen Referentinnen und Referenten vom FORUM 25 – die Nachwuchsförderung der ADT findet auch 2021 statt.

Mach mit im FORUM 25
Parallel zum Vortragsprogramm präsentieren seit Jahren Nachwuchsreferenten und -referentinnen aus Zahntechnik und Zahnmedizin, was sie für ihren Beruf brennen lässt. Bewerbungen sind nur noch **bis 15. März möglich**. Das Veranstaltungskonzept und Programm, Details zum Forum 25 sowie die Anmeldemöglichkeit zur Jahrestagung gibt es auf www.adt-jahrestagung.de ■

ADT-Geschäftsstelle
Marion Becht
becht@ag-dentale-technologie.de
Tel.: 06359 308787

Vollautomatische Fräsgerät-Komfortlinie M2 mit Wechselorbit Teleskoper für 4 Blankgrößen

Die neue Fräsgerät-Komfortlinie M2 steht für modernen Bedienkomfort und Flexibilität. Die Linie umfasst mit der M2 Wet Heavy Metal, M2 Teleskoper, M2 Dual Wet Heavy Metal, M2 Dual Teleskoper sowie der M2 Dual Double Teleskoper fünf Fräsmaschinen mit vollautomatischer 5+1 Achsen-Simultanfrästechnologie. Das Highlight im Hinblick auf die Flexibilität ist der extragroße Teleskoper Orbit (Ø 125 mm).
In Kombination mit speziellen Haltern können damit alle gängigen weichen und harten Dentalmaterialblanks mit einem Ø von 95 mm, 98 mm, 106 mm und sogar 125 mm sowie Glaskeramik- und Raw-Abutment®-Rohlinge bearbeitet werden. Die Blanks lassen sich aus dem Orbit entnehmen und später hochpräzise im µm-Bereich, an exakt gleicher Stelle wieder im Orbit einsetzen. Dies ist insbesondere bei der Friktionseinstellung von teleskopierenden Strukturen oder der zweistufigen Anfertigung von Sofortprovisorien bei implantatgestützten Versorgungen (Double Milling) hilfreich.

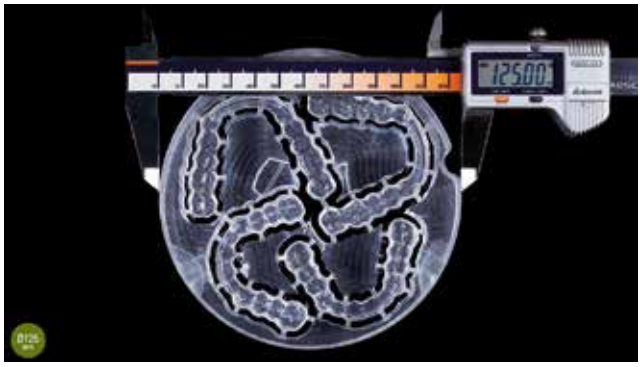

Weitere Informationen:

www.zirkonzahn.com

picosept rapid – blitzschnelle Abformdesinfektion

Mit picosept rapid der picodent GmbH steht eine hervorragende, gebrauchsfertige Desinfektionslösung zur Verfügung, die mit breitem Wirkungsspektrum, sehr guter Materialverträglichkeit und hoher Ergiebigkeit glänzen kann. Die Desinfektion ist sehr wirtschaftlich und für alle Abformmaterialien geeignet. Die Einwirkzeit der neuen Abformdesinfektion von nur 1 Minute beschleunigt den Workflow in der Modellherstellung und bietet optimale Sicherheit im Labor. picosept rapid ist aufgrund der kurzen Einwirkzeit ausgezeichnet für wasserhaltige Abformmaterialien wie Alginate und Hydrokolloide geeignet und wird im 5.000-ml-Kanister zum Aktionspreis angeboten.

Weitere Informationen:

www.picodent.de

Erweiterung der Orthocryl®-Farbpalette

Orthocryl® ist seit mehr als 50 Jahren eine feste Größe in den kieferorthopädischen Laboren. Der Dentaurum Kunststoff verbindet seit Generationen exzellente Produkteigenschaften mit einfachem Handling. Auf Wunsch vieler Kunden wurde die Farbpalette um die trendige Farbe Neonblau erweitert.
Mit dem neuen Farbmonomer wird das Orthocryl® Sortiment noch bunter und vielfältiger und behält dabei seine hervorragenden Eigenschaften als KFO-Kunststoff der Medizinprodukteklasse IIa. Damit ist Orthocryl® auch für die festsitzende Technik zugelassen. Beim Arbeiten mit dem Orthocryl® Kunststoffsystem sind der Kreativität keine Grenzen gesetzt, denn egal ob schwarz, weiß oder leuchtend bunt, Orthocryl® bietet eine Vielzahl lebendiger Farben.

Auch das umfangreiche Spangenboxensortiment wurde um 5 knallige Farben erweitert. Neben Spangenboxen in Neongrün, Neonkoralle und Neongelb haben auch die trendigen Farben Türkis und Rubinrot Einzug gehalten.

Weitere Informationen:

www.dentaurum.de

Neuer High-Impact-Kunststoff XPLEX für Prothesen

XPLEX ist ein dual anwendbares schlagzäh-modifiziertes Heiß- und Kaltpolymerisat für Prothesen. Die Produkt-Performance wie z.B. die Schlagzähigkeit erfüllt die Anforderungen der Norm EN ISO 20795-1. Die High-Impact-Modifikation verbessert die physikalischen Eigenschaften des Materials und bietet somit eine hohe Frakturfestigkeit. Das neue Polymer ist für die Kalt- und Heißpolymerisation geeignet. Die Anmischung und Ausrichtung, ob Heiß- oder Kalt-Verarbeitung, erfolgt durch die jeweilige Heiß- oder Kalt-Monomer-Komponente.
Das Labor hat die Möglichkeit, auf die unterschiedlichen Präferenzen der Techniker einzugehen, die den Weg der Fertigstellung frei wählen können. Ob Stopfen, Pressen oder Gießen, unterschiedliche Verarbeitungswege können innerhalb des Systems abgedeckt werden. XPLEX ist ein System mit nur 3 Komponenten. Eine optimierte Lagerhaltung und Fehlerquellenoptimierung sind hier möglich. Korrekturen und Reparaturen können innerhalb des Systems mit XPLEX COLD durchgeführt werden.
Des Weiteren erfüllt der Kunststoff die Standard-Anforderungen der Kunden: einfach dosierbar, blasenfreie Werkstücke, geringe Verfärbung und Plaque-Anhaftung, gute Polierbarkeit sowie ein guter Verbund zu Prothesenzähnen. Die erweiterte Verarbeitungszeit war einer der wichtigsten Punkte in der Entwicklung, sodass sich der Techniker mit der Verarbeitung wohlfühlt und nicht unter Stress gerät.

Legendär sind die CANDULOR Farben für Prothesenkunststoffe und setzen in der abnehmbaren Prothetik einen Standard. Oft kopiert ist der semiopake Prothesenkunststoff, das Original Farbe 34. Das XPLEX Portfolio umfasst zusätzlich zur Farbe 34 die Standardfarben 1, 3 und 5 sowie die Charakterisierungsfarben 53, 55 und 57.

Weitere Informationen:

www.candulor.com

Ivoclar Vivadent bietet Fräsdienstleistung

Ab sofort können Dentallabore ihre Kronen- und Brückengerüste aus Edelmetall bei Ivoclar Vivadent fräsen lassen. Der neue Geschäftszweig läuft unter dem Namen „Goldfinger Edelmetall-Fräsdienstleistung". Das Angebot umfasst Inlays/Onlays, Einzelkronen, kleine und großspannige Brückenkonstruktionen sowie Primär- und Sekundärkronen. Die Abwicklung erfolgt ganz einfach online. Nach der Registrierung wird die vom Labor erstellte digitale Konstruktion als STL-Datensatz an das Fräszentrum übermittelt. Für die Herstellung des Gerüstes werden etwa 1 bis 2 Arbeitstage benötigt. Die fertige Restauration trifft im Normalfall bereits am Tag nach der Herstellung beim Auftraggeber ein.
Für die Edelmetallgerüste stehen 4 verschiedene Legierungen zur Auswahl: 1 goldreduzierte Universallegierung, 2 hochgoldhaltige Gusslegierungen sowie 1 hochgoldhaltige Aufbrennlegierung. So kann das Labor je nach gewünschter Weiterverarbeitung das passende Material wählen. Die Edelmetall-Fräsbarren werden im Fräszentrum mit einer PrograMill PM7 (Ivoclar Vivadent) hochpräzise und materialschonend bearbeitet. Die hergestellten Restaurationen sind zu 100% spannungs- und lunkerfrei, mit glatten Oberflächen für die weitere Bearbeitung im Dentallabor. Durch das neue Angebot haben die Kunden nun die Möglichkeit, auch Edelmetallversorgungen digital herzustellen. Benötigt wird lediglich ein digitaler Arbeitsplatz zur Erstellung der STL-Datensätze.

Die Edelmetallverarbeitung für die „Goldfinger"-Fräsarbeiten erfolgt nach den Chain-of-Custody (COC)-Prinzipien. Das eingesetzte Gold und weitere Edelmetalle werden nachweislich aus konfliktfreien und korrekten Quellen bezogen.



Weitere Informationen:

www.ivoclarvivadent.de/s/goldfinger

Serviceverträge für Dentallabore und Praxen bieten Rundum-Support

Die Henry Schein Dental Deutschland GmbH hat ihr Leistungsangebot für Dentallabore und Zahnarztpraxen erweitert. Ab sofort bietet das Full-Service-Unternehmen Serviceverträge an, die ein breites Spektrum an Dienstleistungen enthalten: Das Angebot reicht von der kostenlosen Nutzung der Support-Hotline bis hin zu Online-Trainings, Software-Installationen und der allgemeinen Systempflege. Die Serviceverträge lassen sich individuell auf die vorhandenen Systeme und Geräte anpassen und sind zeitlich flexibel gestaltbar.

Bausteine der Serviceverträge sind die Nutzung der ConnectDental-Hotline, Online-Trainings, Softwareinstallations-Service, Allgemeine Systempflege, Leihgeräte-Service, Backup-Milling-Installationsservice. Das Team der ConnectDental-Hotline wird kontinuierlich nach den neuesten Richtlinien und Herstellerangaben geschult. Das breit aufgestellte Team ermöglicht durch die Spezialisierung eine Betreuung des kompletten CAD/CAM-Geräteparks im Labor und in der Praxis. Unter anderem gibt es ein bundesweites Netz von zertifizierten CAD/CAM-Technikern an allen Henry-Schein-Standorten. Mit serviceorientierten Leistungen wie Fernwartungen, individuell gestalteten Wartungsvereinbarungen und dem komfortablen Recall-Service wird den Erwartungen der Kunden entsprochen.

Weitere Informationen:

www.henryschein-dental.de

3D-Druck-Neuheit VarseoSmile Crown

Seit Neuestem liefert der Dentalspezialist BEGO seinen Laborkunden 3D-gedruckte permanente Einzelzahnversorgungen aus VarseoSmile Crown plus, die im Bremer CAD/CAM-Produktionszentrum in 7 VITA*-Farben gefertigt werden.
Ergänzend zum bestehenden Materialportfolio für den dezentralen, laborseitigen 3D-Druck dentaler Versorgungen bietet BEGO ab sofort 3D-gedruckte permanente Einzelkronen, Inlays, Onlays und Veneers aus VarseoSmile Crown plus in 7 VITA-classical-Farben (A1, A2, A3, B1, B3, C2, D3) gefertigt im Hightech-Produktionszentrum der BEGO an. Das zahnfarbene, keramisch gefüllte Hybridmaterial VarseoSmile Crown plus ist für den permanenten Einsatz von Einzelzahnversorgungen zugelassen und erfüllt alle Anforderungen an ein Medizinprodukt der Klasse IIa gemäß der EG-Richtlinie „Medizinprodukte“ 93/42/EWG.
Die gedruckten Versorgungen aus VarseoSmile Crown plus zeichnen sich unter anderem durch eine hervorragende Ästhetik, eine niedrige Alterungs- und Verfärbungsneigung und einen hohen Tragekomfort für den Patienten aus. Ein hoher Haftverbund des Materials mit Befestigungskompositen verhindert die Dezementierung und damit die mögliche Bildung von Sekundärkaries. Hohe Werte von Biegefestigkeit und Elastizitätsmodul gewährleisten eine hohe Formstabilität und Festigkeit der gedruckten Objekte und somit eine präzise Passung.
Die im BEGO CAD/CAM-Produktionszentrum gefertigten 3D-Druck-Objekte aus VarseoSmile Crown plus werden in nachbelichtetem, unpoliertem Zustand und frei von Supportstrukturen zur laborseitigen Finalisierung an die Kunden ausgeliefert. Sie sind mit handelsüblichen Werkzeugen sehr leicht beschleif- und

polierbar. Informationen zur Bearbeitung des Materials können den speziell erstellten Verarbeitungshinweisen entnommen werden.
Die 3D-gedruckten Versorgungen sind über die üblichen Bestellwege bei BEGO Medical erhältlich. Sofern gewünscht, übernimmt BEGO auch das Scannen und/oder Designen der Versorgungen. Im Falle der Datenübermittlung (bei Auftragseingang bis 14:00 Uhr) erfolgt die Lieferung der gewünschten Versorgung innerhalb von zwei Werktagen an das Labor.

Weitere Informationen:

www.bego.com

** Dieses Zeichen ist eine geschäftliche Bezeichnung/eingetragene Marke eines Unternehmens, das nicht zur BEGO Unternehmensgruppe gehört.*

DENTAL KOMPAKT
Das Vergleichsportal für Dentalprodukte
www.dentalkompakt-online.de

Cercon ht ML für 14-gliedrige Brücken

Dentsply Sirona hat sein Angebot an Zirkonoxidrohlingen jetzt um eine weitere Multilayer-Disk mit innerem Farbverlauf erweitert: Es ist das neue Hybrid-Zirkonoxid Cercon ht Multilayer, kurz: Cercon ht ML. Mit seinem natürlichen Dentin-Schneideverlauf steht der Rohling des bewährten Cercon xt ML für hohe Ästhetik, Festigkeit und schnellere Fertigung von bis zu 14-gliedrigen Brücken.

Cercon ht ML ist ein hochtransluzentes Zirkonoxid mit unterschiedlichen Farbschichten. Mit Cercon ht ML lassen sich die Farbverläufe des natürlichen Zahns sehr gut darstellen. Insgesamt sind 4 Schichten in die Disk integriert: Dentin (1.200 MPa, das bewährte Cercon ht), 2 Übergangsschichten und Schneide (750 MPa, bewährte Ästhetik Cercon xt ML). Unabhängig von der Disk-Stärke können Brücken mit ihren Verbindern im hochfesten Dentinbereich unter Ausnutzung der Ästhetik im Inzisalbereich sicher in der Disk platziert werden.
Zusammen sorgt der Aufbau der Schichten dafür, dass Restaurationen aus Cercon ht ML nicht zwingend bemalt werden müssen. Denn schon bei monolithischer Ausführung ergibt sich von der Schneide bis zum Dentin ein Verlauf wie bei einem natürlichen Zahn. Mit einem Glasur- und Glanzbrand ist die Endbearbeitung in der Regel schon erledigt.
Dabei profitiert das Labor zudem von der Farbsicherheit der bewährten True Color Technology und der einheitlichen Sintertemperatur, wie sie bereits von Cercon Zirkonoxiden bekannt ist. Dies vereinfacht und beschleunigt die Sinterprozesse im Labor. Das neue Multilayer-Zirkonoxid ist in den bewährten 16 VITA*-Farben und dem Bleachton BL2 verfügbar.

Das neue Cercon ht ML erweitert das Indikationsspektrum der Cercon Multilayer mit seiner hohen Festigkeit bei gleichzeitig natürlicher Ästhetik für weitspannige Restaurationen. Mit seiner etwas niedrigeren Transluzenz im Dentinbereich eröffnet Cercon ht ML auch die Möglichkeit der Abdeckung verfärbter Zahnstümpfe, insbesondere im Frontzahnbereich, in Abhängigkeit vom Verfärbungsgrad des Stumpfes und der Wandstärke der jeweiligen Restauration. Das bewährte Cercon xt ML, das als extra transluzenter Multilayer eine hohe Ästhetik auf weist, punktet hingegen insbesondere im Frontzahnbereich.

Cercon ht ML mit einem Standard-Diskdurchmesser von 98 mm ist ab sofort in verschiedenen Diskhöhen erhältlich und für die Verarbeitung in führenden offenen Fräsmaschinen geeignet. Darüber hinaus profitieren insbesondere inLab MC X5-Anwender von den auf Cercon abgestimmten Bearbeitungsstrategien auf Basis sorgfältiger Materialvalidierung bei Dentsply Sirona. Cercon ht ML ist ab inLab CAM Software Version 20.0.1 in der Materialbibliothek auswählbar. Optional können durch Scannen des aufgedruckten QR-Codes mittels einer Webcam Materialangaben wie Diskname, Farbe, Höhe, LOT und Sinterschrumpf automatisch und damit zeitsparend und zuverlässig in die Werkstückübersicht übernommen werden. Die Multilayer-Restauration kann je nach ästhetischer und funktionaler Anforderung in der Produktionsvorschau flexibel vorpositioniert und dabei in allen Raumrichtungen manuell verschoben und rotiert werden.

**VITA ist eine eingetragene Marke der Vita Zahnfabrik H. Rauter GmbH & Co. KG, Bad Säckingen*

Weitere Informationen:

https://dentsplysirona.com/cercon-ht-ml

**VITA ist eine eingetragene Marke der Vita Zahnfabrik H. Rauter GmbH & Co. KG, Bad Säckingen*

Die nächste Ausgabe der **ZTM** erscheint am 23. April 2021

TECHNIK

Ästhetische Harmonie mit IPS e.max ZirCAD Prime

INTERVIEW

Engagement für Umwelt und Nachhaltigkeit

FÜR SIE GETESTET

Ein neues duales High-Impact Polymer für alle Einsatzgebiete

Impressum

»ZTM«, ZAHNTECHNIK MAGAZIN
www.ztm-aktuell.de,
www.facebook.com/zahntechnik.magazin/

Spitta GmbH,
Ammonitenstraße 1, 72336 Balingen,
Postfach 10 09 63, 72309 Balingen,
Tel.: 07433 952-0, Fax: 07433 952-111

Chefredaktion
Prof. Dr. Peter Pospiech,
E-Mail: peter.pospiech@spitta.de

Redaktion
Karin Ude, Tel.: 07433-952-438
E-Mail: Karin.Ude@spitta.de
Susanne Wolf, Tel.: 07433 952-420, Fax: 07433 952-442,
E-Mail: susanne.wolf@spitta.de

Ständige Mitarbeit
Dr. Antje Merz-Schönpflug

Redaktionsbeirat
ZTM M. Anger, ZTM J. Freitag, Prof. Dr. S. Hahnel, ZTM W. Hebendanz, Dr. D. Hellmann, ZT U. Koch, ZTM H.-D. Kraus, Dr. U. Mahlke, A. Mühlhäuser, ZTM C. Schumann, ZTM T. Uferkamp, ZTM C. Weber, ZT Felix Bußmeier, ZT Hartmut Kimmich

Anzeigenleitung
Josefa Seydler, Tel.: 07433 952-171,
E-Mail: josefa.seydler@spitta.de

Anzeigenverkauf
Heike Möller, Tel.: 07433 952-356,
E-Mail: heike.moeller@spitta.de

Anzeigenservice/Aboverwaltung
Gundula Schwaner, Tel.: 07433 952-325
E-Mail: gundula.schwaner@spitta.de

Jahresabonnement 50 Euro zzgl. MwSt.

Bezugsmöglichkeiten
Bestellungen nehmen der Verlag und alle Buchhandlungen im In- und Ausland entgegen. Sollte die Fachzeitschrift aus Gründen, die nicht vom Verlag zu vertreten sind, nicht geliefert werden können, besteht kein Anspruch auf Nachlieferung oder Erstattung vorausbezahlter Bezugsgelder.

Leserhinweis/Datenschutz
Ihre dem Verlag vorliegenden Adressdaten werden unter strikter Einhaltung der Datenschutzvorschriften gespeichert, zur internen Weiterverarbeitung und für verlagseigene Werbezwecke genutzt. Fremdunternehmen werden Ihre Adressdaten zur Aussendung interessanter Informationen zur Verfügung gestellt. Sofern Sie die Speicherung und/oder Weitergabe Ihrer Adressdaten nicht wünschen, so teilen Sie uns dies bitte schriftlich an die Verlagsadresse oder per E-Mail an datenschutz@spitta.de mit.

Urheber und Verlagsrecht
Für unverlangt eingesendete Manuskripte, Abbildungen und Bücher übernimmt die Redaktion keine Haftung. Mit Annahme eines eingereichten Manuskriptes gehen das Recht der Veröffentlichung sowie die Rechte zur Übersetzung, zur Vergabe von Nachdruckrechten, zur elektronischen Speicherung in Datenbanken oder Internet, zur Herstellung von Sonderdrucken, Fotokopien und Mikrokopien an den Verlag über. Jede Verwertung außerhalb der durch das Urheberrechtsgesetz festgelegten Grenzen ist ohne Zustimmung des Verlages unzulässig. Alle in dieser Veröffentlichung enthaltenen Angaben, Ergebnissen usw. wurden von den Autoren nach bestem Wissen erstellt und von ihnen und dem Verlag mit größtmöglicher Sorgfalt überprüft. Gleichwohl sind inhaltliche Fehler nicht vollständig auszuschließen. Daher erfolgen alle Angaben ohne jegliche Verpflichtung oder Garantie des Verlages oder der Autoren. Sie garantieren oder haften nicht für etwaige inhaltliche Unrichtigkeiten (Produkthaftungsausschluss).
Mit anderen als redaktionseigenen Signa oder mit Verfassernamen gezeichnete Beiträge geben die Auffassung der Verfasser wieder, die der Meinung der Redaktion nicht zu entsprechen braucht. Gekennzeichnete Sonderteile liegen außerhalb der Verantwortung der Redaktion.

Redaktionelle Hinweise
Unter der Rubrik „Produkt-Highlight" veröffentlichte Artikel wurden mit freundlicher Unterstützung der Dentalindustrie erstellt; die Firmenbezeichnung ist im Beitrag ersichtlich. Die im Text genannten Präparate und Bezeichnungen sind zum Teil patent- und urheberrechtlich geschützt. Aus dem Fehlen eines besonderen Hinweises bzw. des Zeichens ® oder ™ darf nicht geschlossen werden, dass kein Schutz besteht.
Aus Gründen der besseren Lesbarkeit wird auf eine geschlechtsneutrale Differenzierung (z.B. Mitarbeiterinnen/Mitarbeiter) verzichtet. Entsprechende Begriffe gelten im Sinne der Gleichbehandlung grundsätzlich für beide Geschlechter.

Druckauflage
10.000 Exemplare, 7 Ausgaben jährlich, 24. Jahrgang, zurzeit gilt die Anzeigenpreisliste Nr. 23/2019

Satz
B2H Werbeagentur, 91058 Erlangen
www.b2h-werbeagentur.de

Druck, Verarbeitung, Versand
F&W MEDIENCENTER, Kienberg

Das DVT der Superlative

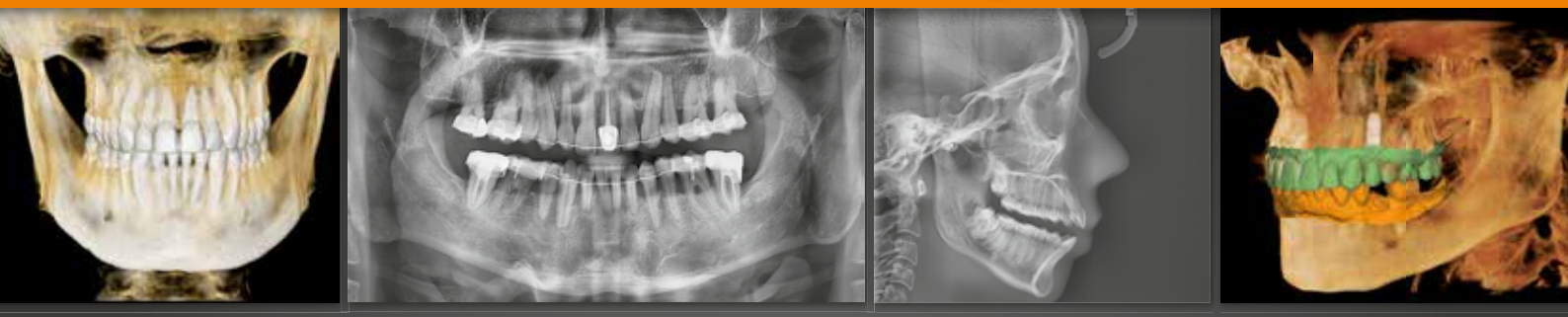

Green X™

Endo & Speed Master

- Endo Master NEU
  Höchste Auflösung 49µm; 3,5 lp/mm, FOV 4 x 4.
- Speed Master NEU
  Ceph 1,9 Sek.! DVT 2,9 Sek.!, OPG 3,9 Sek.!
- Multi-FOV: 4x4, 5x5, 8x5, 8x8, 12x9, 16x9.
- Green
  Low Dose + High Resolution Mode.
- Free FOV Insight PAN 2.0 NEU
  Multilayer mit 41 Schichten.
- Ez3D-i 5.2
  3D Software mit speziellen Endo-Funktionen.

Jetzt NEU: Übernahme Ihrer vorhandenen Röntgen-Bilddaten in das byzz^{nxt}-Bildarchiv.*

byzz Suite

Endo gut - alles gut

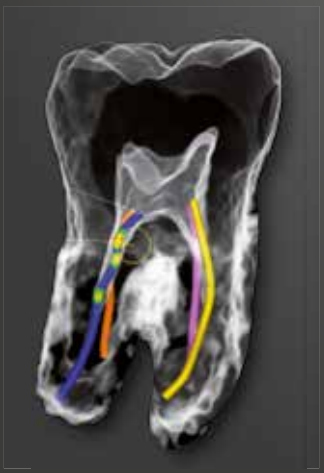

3D-Endo Funktion:
49µm Weltspitze!

byzzCAD

- Freiform-CAD-Software für medizinische und medizintechnische Anwendungen
- STL, OBJ, PLY, Import und Export
- Design für chirurgische Schablonen; speziell Bohrschablonen

Ez3D-i

- 3D-Diagnose-Software für medizinische und dentale Chirurgie- und Implantatplanung
- Spezielle endodontische- und kieferortho-pädische Fragestellungen sowie Diagnose und Planung für den MKG- und HNO-Bereich

www.orangedental.de / Tel.: 0049 7351 474 990

*Ab Januar 2021: Sidexis, Romexis; Weitere folgen.

orangedental
premium innovations
DDI inside