www.ztm-aktuell.de

ZAHNTECHNIK MAGAZIN

04
Mai 2018
22. Jahrgang
ISSN 1433-6197



TECHNIK

Das Gefühl fester Zähne: Steg-Riegel-Versorgung

TECHNIK

Additive Fertigungsverfahren

LABORFÜHRUNG

Checkliste für den Datenschutz

spitta

SHERA®
WERKSTOFF TECHNOLOGIE

Für Ihre Aufbauarbeit:

SHERA4implants

NEU

Scanbodies und Laboranaloge

Bibliotheken für Scanbodies der größten Hersteller nun auch erhältlich für das SHERAprint-System. Der digitale Workflow geht weiter: Auf Wunsch drucken wir für Sie das Implantatmodell mit den Laboranalogen.

Mehr Infos unter www.shera.de

Aktenzeichen Doppelkrone ungelöst: Um Mitarbeit wird gebeten

Liebe Leserinnen und Leser,

„Gottlob gibt's das Teleskop!" – unter dieser Überschrift habe ich schon manchen Fortbildungsnachmittag abgehalten, weil mit dieser Versorgungsform tatsächlich extrem flexibler, unbedingt herausnehmbarer und trotzdem aber auch fest sitzender Zahnersatz hergestellt werden kann. Mit der Bezeichnung „German crown" kommt auch zum Ausdruck, dass dieses über Jahrzehnte erworbene Know-how primär eine deutsche Spezialität und Kompetenz ist.

Dies hat im Wesentlichen zwei Gründe: Da ist auf der einen Seite ein starkes Zahntechnikerhandwerk, das über Jahrzehnte im dualen Ausbildungssystem einen sehr hohen Qualitätsstandard erreicht hat. Auf der anderen Seite gab es aber auch aufgrund der noch gültigen Approbationsordnung von 1955 zahntechnisch solide bis gut ausgebildete Zahnärzte, die in der Regel an allen Universitäten im Rahmen ihrer vorklinischen Ausbildung die Grundzüge der Teleskoptechnik kennengelernt und Doppelkronen selbst angefertigt haben. In der Regel hatten sie während der klinischen Ausbildung auch schon einen Patienten in dieser Form versorgt. Dieses zahntechnische Grundwissen half und hilft natürlich auch bei der Kommunikation mit dem Zahntechniker und der Beseitigung von Problemen am Patienten. Diese Erfahrungen macht heute aus verschiedenen Gründen nicht mehr jeder Student.

Mit dem nahezu vollständigen Verschwinden von hochgoldhaltigen Legierungen in der Zahnmedizin hat sich auch in der Doppelkronentechnik einiges getan. Viele zahntechnisch bewährte Vorgehensweisen mussten an die EMF-Legierungen angepasst werden. Höhere E-Moduln und Härtewerte verändern die Tribologie der Systeme. Neue Variationen kamen auf den Markt, oft unter einem Preisdiktat und der zunehmenden Problematik, dass viele der jüngeren Zahnärzte während ihres Studiums nicht mehr mit der Technik am Patienten konfrontiert wurden und damit Berührungsängste entstanden. Extra-Hilfsmittel wie Friktionsstifte oder sonstige Schnappizismen sollten eine zusätzliche – meist psycho-emotionale – Sicherheit bringen. Aber alles, was sich bewegen kann oder federn soll, kann natürlich bei den doch hohen Beißkräften bis zu 1000 N auch ermüden und muss gewechselt werden. Das verursacht oft nicht unerhebliche Wartungskosten.

Immer wieder werde ich nun auch bei den Fortbildungsveranstaltungen gefragt, was ich von dem einen oder anderen neuen System halte, – und ich muss oft gestehen, dass mir manchmal einfach die Erfahrung damit fehlt. Wir sind heute aus verschiedenen Gründen an den Universitäten nicht mehr in der Lage, alle Systeme zufriedenstellend zu erproben; bei „Versuchen" am Menschen, und sei es auch „nur" eine Teleskopprothese, ist mittlerweile eine ganze Reihe an formalen Hürden zu überwinden. Zudem fehlt es häufig an erfahrenen Mitarbeitern, da durch das Universitätszeitgesetz auch eine hohe Fluktuation gewollt ist.

Lange Rede – kurzer Sinn: Ihre Mitarbeit ist gefragt. Statt Ausführungen in Form des Werkstofflexikons gibt es in diesem Heft Fragen an alle Doppelkronenanwender. Mein Fragebogen, siehe Seite 274, ist schnell auszufüllen, und je mehr sich beteiligen, umso interessanter wird es. Das Ziel ist es, die derzeitige, tatsächlich zahntechnisch-klinisch angewandte Vielfalt der Doppelkronen in Deutschland zu erfassen. Sie können den Bogen kopieren, wenn Sie mehr als ein System verwenden, dann einscannen und an meine E-Mail-Adresse, per Briefpost oder auch per Fax senden (siehe im Kopf des Fragebogens).

Ich würde mich über eine möglichst zahlreiche Teilnahme sehr freuen und werde natürlich in einer der nächsten Ausgaben darüber berichten.

Herzlichen Dank im Voraus!

Mit den besten Grüßen

Ihr

Peter Pospiech

TECHNIK

231 Implantate zur Pfeilervermehrung – die gaumenfreie Hybridprothese (Teil 3)
Axel Mühlhäuser

242 Das Gefühl fester Zähne
Dr. Frank Zastrow

251 Vom Praktikanten zum Patienten
ZTM Ilka Johannemann, ZA Jannik Löhnert

261 Additive Fertigungsverfahren
Sebastian Spintzyk et al.

271 „Man verliert nie, entweder man gewinnt oder man lernt!" (Teil 2)
Laura Martinez

274 Angewandte Werkstoffkunde
Prof. Dr. Peter Pospiech

275 Versorgung einer chronisch Kranken im Kontext ihrer persönlichen Gesundheitssituation (Teil 1)
Dr. Carmen Kannengießer, ZTM Petra Junk

LABORFÜHRUNG

279 Frühjahrsputz für Ihre Webseite! – Checkliste für Ihren Internetauftritt
Hans-Gerd Hebinck

282 Steuertipp: Das häusliche Arbeitszimmer
Dr. Hans-Ludwig Dornbusch

284 Wie man außerhalb Deutschlands zum Zahntechniker wird
Nathalie Ottiger

KOLLEGENTIPP

286 Die Gingiva naturgetreu reproduzieren: zentrale Individualisierungsschritte
ZT Martina Rosenbusch

WEITERE RUBRIKEN

229 Editorial
Prof. Dr. Peter Pospiech

288 Industrie-Report

289 Industrie-News

291 Produktinformationen

292 Nachruf: WEKA-Gründer Werner Mützel gestorben

293 Vorschau/Impressum

Implantate zur Pfeilervermehrung – die gaumenfreie Hybridprothese (Teil 3)

Die Arbeit unseres Autors Axel Mühlhäuser befindet sich jetzt im Endspurt. Nach der Gerüstherstellung mit Teleskopen, Abutments und Modellguss, zugleich abgestützt auf natürlichen Pfeilern und Implantaten, folgt als Letztes die Fertigstellung der Deckprothese.

Nunmehr steht der Termin mit der Einprobe an. Hier kann sich auch die Patientin ein konkretes Bild von der Prothetik machen. Sie und der Behandler werden sich von der Passung überzeugen und die neue Mundsituation betrachten.

Finale Einprobe und Fertigstellung

Wir gehen bei der finalen Einprobe **(Abb. 92)** getrennte Wege für die Ästhetik und die Funktion. Auf den verschraubten Aufstellschablonen aus C-Plast (Candulor, Rielasing-Worblingen) erfolgt die definitive Aufstellung mit allen bisher gewonnenen Erkenntnissen und Änderungen. Zudem werden in dieser Sitzung die Passung und der Sitz der Unterkonstruktion geprüft. Aus unserer Sicht ist eine reine Gerüstanprobe ohne Zähne hier von Vorteil. Der Behandler hat ein uneingeschränktes Sichtfeld und kann somit die Endposition und den Sitz bestmöglich prüfen. Auch kann bereits die Friktion sicher überprüft werden, bei bestem Grip und ohne die Gefahr, dass beim Abheben die Wachsaufstellung verändert wird. Im vorliegenden Fall war die Patientin mit der Kosmetik mehr als zufrieden, bereits die Einprobenausformung empfand sie als sehr angenehm. Es bestanden keinerlei Bissabweichungen und der Sitz bzw. die Friktion der Gerüstkonstruktion war beeindruckend und perfekt. Demzufolge konnte nunmehr die Fertigstellung erfolgen.

Die eigentliche Fertigstellung vollzieht sich in diesem Fall zweistufig. Zum einen geht es um die Verblendschale 13, zum anderen um die übrigen Prothesenanteile. Zur Fertigstellung werden die Prothesenränder der Aufstellschablone allseitig festgewachst und der Prothesenkörper fein ausmodelliert. Palatinal wird etwas großzügiger und breiter ausmodelliert, um Platz für das Gerüst zu gewinnen. Die eigentliche Form ergibt sich sodann aufgrund der Platzverhältnisse bzw. des zungenfreundlichen Übergangs zur Schleimhaut. Mit dem Knetsilikon Platinum 85 (Zhermack, Marl) erfolgt die Gestaltung eines ersten Vorwalls für die Fertigstellung der Verblendschale 13 **(Abb. 93)**. Für die abschließende Fertigstellung erstellen wir einen zweiteiligen Vorwall **(Abb. 94)**, hierbei sind vorab retral ein Einlauftrichter und gegenüberliegend eine Öffnung für das Entweichen der Luft anzubringen. Nach dem Ausbrühen erfolgt eine Kontrolle des Vorwallsitzes mit

Abb. 92: Vollständige idealisierte Aufstellung zur Einprobe.

Abb. 93: Silikon-Vorwall zur Fertigstellung der Region 13.

Prothesenzähnen bei eingebrachter Suprakonstruktion – ggf. muss hier punktuell Platz geschaffen werden, bis der Vorwall spaltfrei anliegt. Hierbei muss auch der noch folgende Opakerauftrag berücksichtigt werden. Jetzt kann die Metallinsel regio 13 mit rosa Wachs geschützt werden **(Abb. 95)** und es sind die übrigen Außenflächen zu sandstrahlen. Nun wird das Haftverbundsystem aufgebracht **(Abb. 96)**. Schrittweise erfolgt der deckende Opakerauftrag um die Metallinsel **(Abb. 97)** herum und bukkal bis zur Teleskopschürze **(Abb. 98)**. Um spätere Aufpassarbeiten zu den Nachbarzähnen auszuschließen, reponieren wir die beiden angrenzenden Zähne mit etwas Wachs in den Vorwall und isolieren diese gegen Kunststoff. Sodann wird die Verblendschale bei sehr niedrigem Druck sandgestrahlt, mit einem entsprechenden Haftvermittler behandelt und im Vorwall mit einem kleinen Tropfen Sekundenkleber sicher fixiert. Nach dem Anmischen wird der zahnfarbene Kunststoff dünn sowohl auf die Verblendschale als auch auf das Gerüst aufgetragen und der Vorwall mit etwas Sekundenkleber auf das Modell reponiert. Jetzt wird nur noch die Palatinalfläche in idealisierter Form geschichtet und das Ganze ausgehärtet **(Abb. 99)**. Nach dem Abbrühen und Ausarbeiten zeigt sich von palatinal trotz der Metallinsel ein gutes Ergebnis **(Abb. 100)**. Deren Anlage war durch die starke Palatinallage des Pfeilerzahnes 13 notwendig gewesen. Von bukkal ist das Gerüst bestmöglich abgedeckt **(Abb. 101)**, es wird später sicher kein Unterschied zu den übrigen Prothesenzähnen erkennbar sein.

Abb. 94: Zweiteiliger Vorwall zur Gesamtfertigstellung.

Abb. 95: Wachs schützt die Metallinsel beim Strahlen.

Abb. 96: Sandgestrahlt und mit Haftvermittler.

Abb. 97: Vollständiger Opakerauftrag palatinal …

Abb. 98: … und bukkal.

Zur eigentlichen Fertigstellung schützen wir vorab die hochglanzpolierten Flächen und den Innenbereich der Teleskope mit einem Silikonschutzlack **(Abb. 102)**. Sodann wird sandgestrahlt und nach dem Abziehen des Schutzfilms das Haftverbundsystem aufgebracht. Nach 1–2 Minuten Ablüftzeit kann schrittweise der rosa Opaker aufgetragen **(Abb. 103)** und ausgehärtet werden. Mit eingebrachten Prothesenzähnen sind nunmehr die Platzverhältnisse mittels Vorwall, aber auch der exakte Sitz der beiden Vorwälle genau zu kontrollieren **(Abb. 104)**. Es darf keinerlei Kontakt zwischen den Retentionen und den Prothesenzähnen bestehen und der Vorwall muss spaltlos anliegen. Jetzt sind die Prothesenzähne aus dem Vorwall zu entnehmen, basal zusätzliche Retentionsflächen einzuschleifen und mit niedrigem Druck und 50 µm Körnung sandzustrahlen. Ein Zahnsieb **(Abb. 105)** hilft hier Verwechslungen auszuschließen. Zwischenzeitlich ist das Modell gereinigt, partiell ausgeblockt und nach dem Wässern mit Alginatisolierung (Iso-K, Candulor) isoliert. Hierbei ist zu beachten, dass soweit mit Wachs ausgeblockt ist, die Isolierung auf diesen Stellen nicht einzieht. Deshalb muss z.B. mit einem Wattestäbchen diese vorsichtig entfernt werden, um Nachteile bei der späteren Oberflächenqualität sicher zu verhindern. Sodann wird die Gerüstkonstruktion eingegliedert **(Abb. 106)**, ein feiner zirkulärer Ring aus Vaseline entlang der Implantatschürzen basal schützt diese vor Kunststoff und dichtet die Teleskopkronen ab. Nachdem die Zähne mit einem Haftvermittler versehen sind, können sie in den Vorwall reponiert und die beiden Vorwallhälften mittels Sekundenkleber verbunden **(Abb. 107)** werden. Abschließend wird der Gesamtvorwall auf dem Modell fixiert und so weit wie notwendig ausgeblockt. Die Fertigstellung mit Candulor Aesthetic Autopolymerisat **(Abb. 108)** erfolgt in bekannter Art und Weise. Beim Einbringen ist darauf zu achten, dass hier langsam und gleichmäßig eingefüllt wird, um ein sicheres Entweichen der vorhandenen Luft in der gegenüberliegenden Öffnung sicherzustellen **(Abb. 109)**. Das Ergebnis im Oberkiefer ist ohne Blasen oder

Abb. 99: Zahnfarbener Kunststoff eingebracht und ausgehärtet.

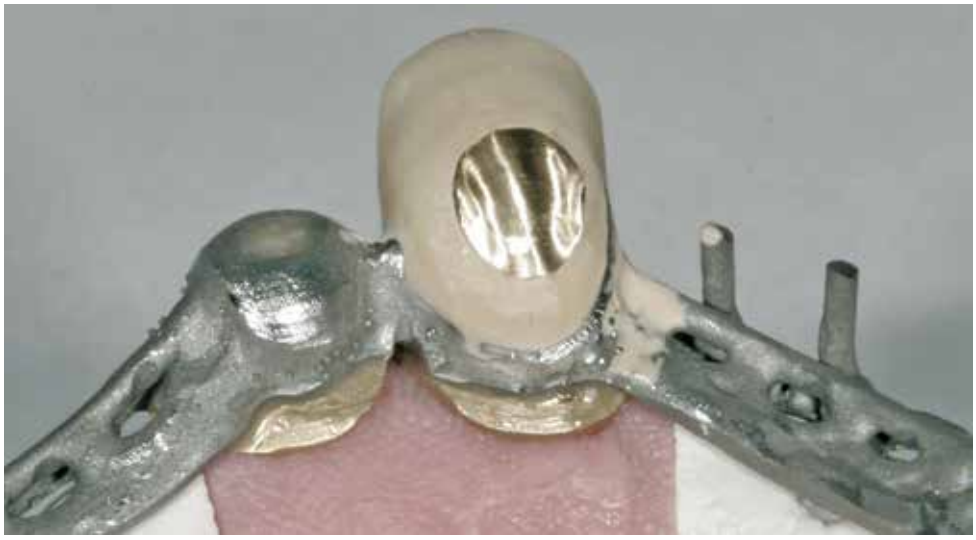

Abb. 100: Palatinal ausgearbeitet.

Abb. 101: Übergänge bukkal verschliffen.

Abb. 102: Silikonschutzlack schützt die Hochglanzflächen.



Abb. 103: Das rosa Opakern.

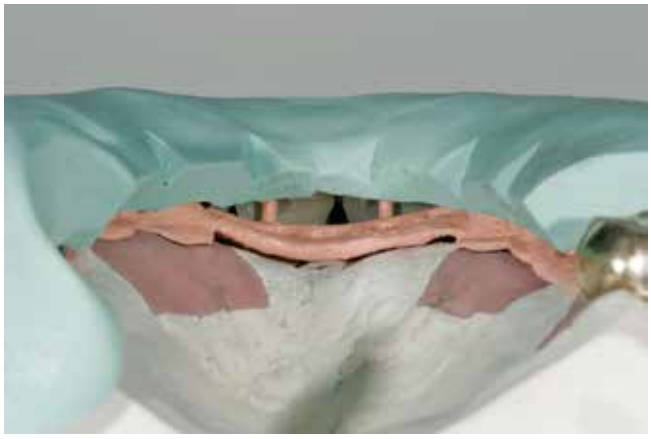

Abb. 104: Letzte Platzkontrolle.



Abb. 105: Zähne mit Retentionen versehen und sandgestrahlt.

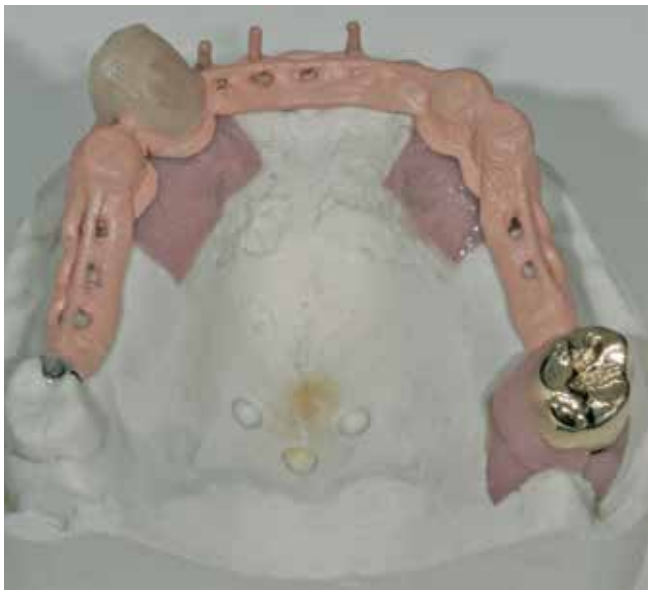

Abb. 106: Modell gewässert, ausgeblockt und mit Iso-K isoliert.

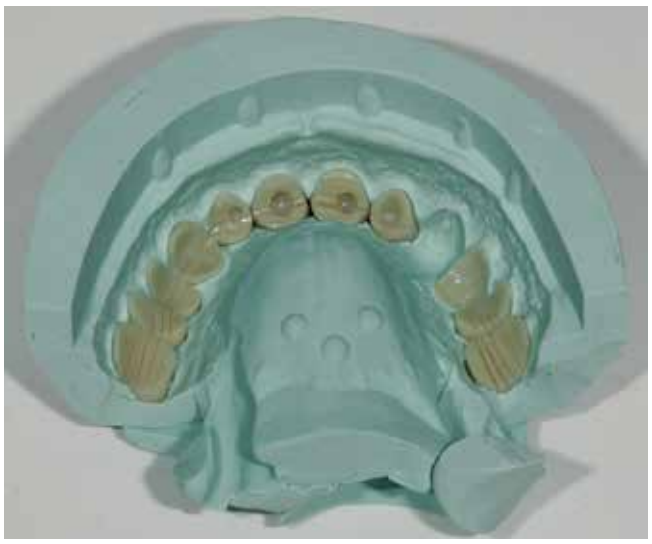

Abb. 107: Zähne reponiert und mit Haftvermittler benetzt.

Abb. 108: Aesthetic Blue, das Fertigstellungsset des Kaltpolymerisats.

Abb. 109: Der rosa Kunststoff ist eingebracht.

Abb. 110: Vorwälle abgehoben.

Fehlstellen, die Oberfläche zeigt sich detailgetreu und glatt: Lediglich eine dünne Kunststofffahne, durch den zweiteiligen Vorwall entstanden, ist zu verschleifen und die Ausblockungen im Bereich der Auflage bzw. Teleskopkrone 27 sind auszubrühen **(Abb. 110)**. Vor dem Abheben der Prothese sind unbedingt die Zentrik sowie Laterotrusion/Protrusion exakt einzuschleifen **(Abb. 111)**. Beim Ausarbeiten haben sich die Fräsen H251 ACR und H251 EQ als zweckmäßig erwiesen. Mit der ACR erfolgt besonders effizient ein grober Abtrag. Mit dem Dualfräser EQ lässt sich im vorderen Bereich durch die feine, aber schnittfreudige Verzahnung der Zahnfleischsaum schön ausarbeiten, der hintere Bereich ist für die gröberen Arbeiten wie Pressfahnen, Randbereiche etc. vorgesehen **(Abb. 112)** – lästige und zeitintensive Werkzeugwechsel lassen sich deutlich verringern. Nach dem obligatorischen Schmirgeln zeigt sich von palatinal ein fließender Übergang zum Gaumen, die Strukturen der Gaumenfalten sind übernommen **(Abb. 113)**. Auch von bukkal sind die rosa Anteile lebhaft gestaltet und die Zahnoberflächen charakterisiert worden **(Abb. 114)**. Abschließend schmirgeln wir die Prothesen in altbewährter Manier an der Poliereinheit von grob nach fein: Bürste/Bims, Bürste/Poliermittel und Schwabbel/Poliermittel. Gereinigt wird lediglich mit Reinigungsmittel und Ultraschall. Im Gegenbiss im Bereich 43 musste aus Platzgründen bzw. um günstiger gestalten zu können, der Prothesenzahn radiert werden. Um dies dem Behandler zu erleichtern, fertigten wir hier aus Platinum 85 eine Übertragungshilfe **(Abb. 115)**.

Das Ergebnis

Obgleich auf dem Modell die rosa Anteile palatinal stark ausgedehnt wirken, zeigt sich in der Basalansicht im Spiegel das Gegenteil **(Abb. 116)**: Lediglich der Gaumen wurde bezüglich der Aufstellung im Verlauf verlängert. Mit eingesetzten Abutments bzw. Teleskopen wird die filigrane und putzfreundliche Ausformung deutlich **(Abb. 117)**. Beachtenswert ist in der Detailansicht in Region 23/24 der bestmögliche Übergang bzw.

Abb. 111: Zentrik und Seitwärtsbewegungen sind eingeschliffen.

Verbund zwischen den Implantatschürzen (Argenco Biolight; Argen Dental, Düsseldorf) und dem Kaltpolymerisat (Aesthetic Blue; Candulor, Rielasingen-Worblingen; **Abb. 118)**, ohne Spalt oder Rauigkeiten. In der Nahansicht in Region 13/14 ohne Primärteile sind die perfekten Innenflächen und besonders der eingebrachte TK-Snap-Kasten (Si-tec, Herdecke) schön zu erkennen **(Abb. 119)**. Die Detailansicht des Teleskopes 27 zeigt neben der bestmöglichen Passung auch den makellosen Interdentalraum bzw. Übergang zum rosa Kunststoff **(Abb. 120)**. Vorerst ist Zahn 27 wegen seiner ungünstigen Prognose lediglich als Stützanker in die Versorgung einbezogen. Die dauerhafte Markierung der Abutments erfolgte mit einem Rosenbohrer analog zu den Markierungen auf dem Modell **(Abb. 121)**. Zwischenzeitlich ist auch entsprechend der Ankörnung die endgültige Retentionsmulde für einen zukünftigen TK-Snap-Einsatz eingeschliffen worden **(Abb. 122a u. b)**.



Abb. 112: Ausarbeiten mit dem EQ Dualfräser.

Wir arbeiten hier im Sinne der Genauigkeit schrittweise und verwenden kreuzverzahnte Rosenbohrer der Serie H71EF der Größen 010, 014 und 023 (Komet, Gebr. Brasseler, Lemgo) in axialer Richtung.

Das Gesamtergebnis von okklusal zeigt eine perfekte Politur und zungenfreundliche Ausformung **(Abb. 123)**. Von bukkal werden die biologische und lebendige Gestaltung und der natürliche Farbton der rosa Anteile offensichtlich **(Abb. 124)**. Leicht geöffnet lassen sich in Bezug auf die Gegenbezahnung sehr gut die individualisierten Schneidekanten, aber auch der idealisierte Schneidekantenverlauf erkennen **(Abb. 125)**. Losgelöst von der Farbe zeigen sich die dezente Strukturierung der Prothesenzähne **(Abb. 126)** und die stimmige, naturgetreue Gesamtaufstellung.

Bei den Primärteleskopen und Abutments ist in situ beachtenswert, wie harmonisch die Übergänge zur Schleimhaut verlaufen und die Retentionsmulden bei 14 und 23 liegen **(Abb. 127)**. Mit eingegliederter Versorgung und Gegenbiss zeigt sich ein stimmiges und harmonisches Gesamtbild **(Abb. 128)**. Obwohl der Gegenkiefer schon 12 Jahre zuvor von unserem ehemaligen Mitarbeiter ZTM Peter Angelus gefertigt worden war, ist die Arbeit nach so langer Tragezeit immer noch stimmig, lediglich die Lippenbereiche ab den 3ern wirkten nun eingefallen und etwas faltig **(Abb. 129)**. Damals kamen noch individualisierte CT Porcelain Frontzähne (Candulor) zum Einsatz. Mit der neuen Versorgung konnte das Gesamtbild wie-

Abb. 113: Ergebnis geschmirgelt von palatinal …

Abb. 114: … und vor der Politur von bukkal.

der deutlich verbessert werden, sogar die Falten im Oberkiefer konnten gemildert werden **(Abb. 130)**. Am Ende zeigt die Patientin ein zufriedenes Lächeln, Form und Farbe entsprechen nun wieder der Gegenbezahnung und erfüllen ihre Wünsche voll und ganz **(Abb. 131)**.

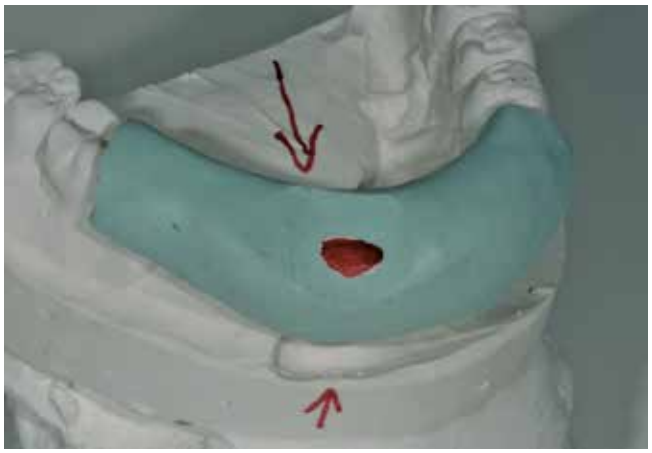

Abb. 115: Übertragungshilfe für den Behandler.

Nachwort

Der vorliegende Bericht zeigt anschaulich, wie mit sehr geringer Restbezahnung und wenigen Implantaten eine umfangreiche patientenfreundliche Sanierung erreicht werden kann. Dabei bilden die saubere Verarbeitung und die adäquate Materialwahl eine gute Voraussetzung für die langfristige Prognose der Arbeit.

Anhand des 12 Jahre alten Gegenbisses, der nach wie vor völlig problemlos ohne Erweiterungen besteht, wird deutlich, wie wichtig sowohl die entsprechende Ausführung als auch die verwendeten Materialien sind. Somit ist funktionell und auch ästhetisch ein jahrzehntelanger Erfolg keine Ausnahme. Derzeit besteht eine nie da gewesene Vielfalt an Herstellungsverfahren und Materialien. Nach wie vor fertigen wir jedoch im abnehmbaren Bereich mit einer hochgoldhaltigen Legierung in altbewährter Gusstechnik. Die unschlagbare Passung und

Abb. 116: Erst von basal zeigt sich die grazile Ausführung.

Abb. 117: Eine putzfreudige Ausführung mit bestmöglicher Passung.

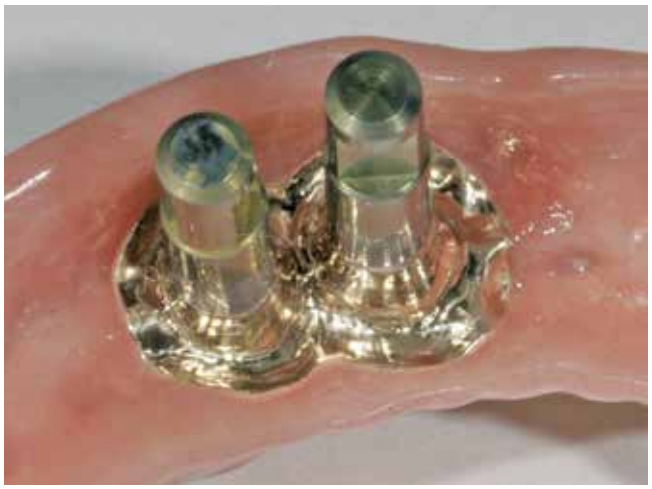

Abb. 118: Bestmöglicher Übergang Biolight zu Aesthetic Blue.

Abb. 119: Perfekte Innenfläche mit TK-Kasten.

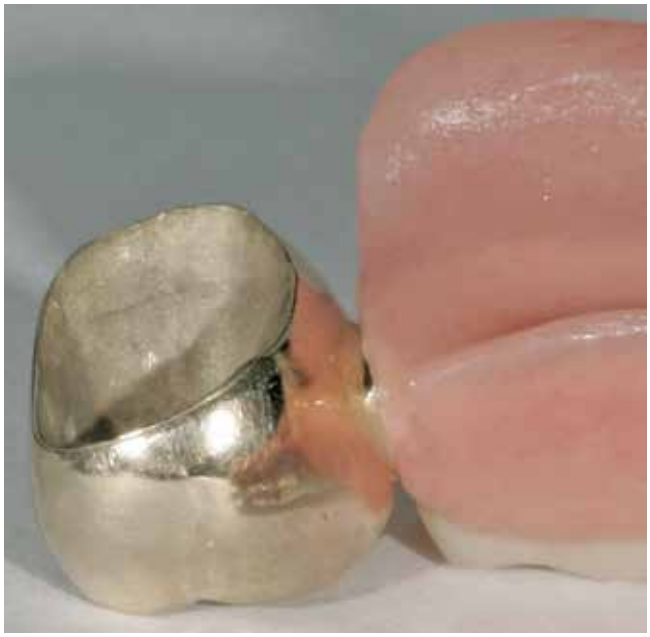

Abb. 120: Exzellente Passung und Übergänge.

Abb. 121: Kennzeichnung der Abutments.



Abb. 122a: Bereits beim Modellieren erfolgte das Ankörnen für die spätere Retentionsmulde.

Abb. 122b: TK-Snap-Retentionsmulde eingeschliffen.

Abb. 123: Nach der Politur: zungenfreundliche Übergänge.

Abb. 124: Von bukkal ein harmonisches Ergebnis.

Abb. 125: Der lebendige Inzisalverlauf.

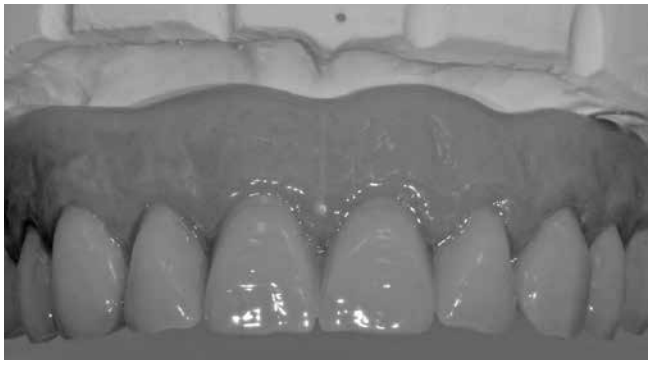

Abb. 126: Die Oberflächenstruktur.

Abb. 127: Teleskope und Abutments eingegliedert.

die über viele Jahre gleichmäßige, perfekte Friktion sind ein Garant für langfristig zufriedene Patienten und Behandler. Bei zufriedenen Kunden ist aus unserer Erfahrung der materialbezogene Mehrpreis in kürzester Zeit vergessen. Demgegenüber führen laufend wiederkehrende Probleme mit der Friktion (anfänglich zu stark, später zu leicht) letztendlich zu einem gestörten Verhältnis zwischen Labor, Behandler und Patient. Einsparungen sind jedoch möglich: z.B. durch einen gezielten Materialeinsatz bzw. die Leichtbauweise. Bei den individuellen Abutments oder Teleskopkronen kann beim Sekundärteil anstatt mit einer Verblendkrone mit gegossenen Legierungskäppchen gearbeitet werden: Dies spart ohne funktionelle Nachteile viel Material, d.h. folglich Legierungskosten. Gegenüber vergleichbaren Galvanoteilen besteht hier aus unserer Sicht wegen des günstigeren Langzeitverhaltens ein unschlagbarer Vorteil, zudem sind die Legierungskosten deutlich günstiger. Obgleich durch die Goldschürzen der Materialaufwand minimal höher ist, sind jedoch die Vorteile hier unverkennbar: ein sauberer, exakt definierter Übergang von Kunststoff zu Gold. Vor allem im Bereich um die Implantate bzw. Abutments herum sind die hochglanzpolierten Flächen bezüglich der Hygienefähigkeit unschlagbar, die Plaqueaffinität wird gegenüber einer reinen Kunststoffausführung – gar mit Nachbearbeitungen mit dem Rosenbohrer – wesentlich reduziert. Materialmischformen zur Kostensenkung lehnen wir nach wie vor im Teleskopbereich ab, da es durch die unterschiedlichen Härten zu erhöhtem Abrieb und/oder Materialverformungen kommt, die letztendlich zum Friktionsverlust

Abb. 128: Ein stimmiges Gesamtbild.

Abb. 129: Die Ausgangssituation …

Abb. 130: … und demgegenüber die Endsituation.

Kommentar zu Materialien und Elementen

Bei Teleskop- und/oder Implantatarbeiten halten wir nach wie vor die Gusstechnik und eine spezifische Goldlegierung für unverzichtbar. Mit der hochgoldhaltigen Legierung Argenco Biolight **(Argen Dental, Düsseldorf)** haben wir die ultimative Legierung gefunden: hochgoldhaltig, palladiumfrei und speziell für den Einsatz bei höchstem Anforderungsprofil. Gerade im Teleskop-, Steg- oder Implantatbereich, gar gaumenfrei, steht der sichere Langzeiterfolg im Vordergrund. Seit 15 Jahren fertigen wir dünnste Teleskopkäppchen wie auch individuelle Abutments ohne jegliche Beanstandung oder Nachlassen der Friktion. Die sattgelbe Goldfarbe wirkt extrem wertig, der E-Modul ist beeindruckend und das Handling beim Fräsen und Polieren überzeugend. Die mechanischen Werte sind ein Garant für filigrane Leichtbaukonstruktionen und die perfekte Passung.

Seit vielen Jahren sind wir im Teleskop- und Stegbereich erklärte Anhänger der TK-Snap- oder TK-Fric-Elemente **(Si-tec, Herdecke)**. Wir arbeiten die Teile jedoch nur rein prophylaktisch als sog. Schläfer ein. Dies keinesfalls aus Mangel an unserem Können, vielmehr um z.B. bei einem eventuellen Ausfall von Teleskopen langfristig eine gesicherte Friktion zu ermöglichen. Der Aufbau ist einfach, der Kosten-Nutzen-Faktor bezogen auf die Gesamtkosten einer Versorgung mehr als überzeugend. Es stehen für sämtliche Bereiche wie Edelmetall, NE oder Titan geeignete Aufnahmekästen für die Vielzahl der Retentionseinsätze zur Verfügung. Uns liegen hierbei die TK-Snap-Elemente besonders am Herzen. Soweit hier jedoch am Primärteil aufgrund der Materialstärke keine Retentionsmulde eingeschliffen werden kann, bieten die kompatiblen TK-Fric-Einsätze genügend Möglichkeiten.

Bei der Modellherstellung sind besonders zwei Komet-Produkte **(Gebr. Brasseler, Lemgo)** sehr hilfreich. Zum einen der SGFA-Fräser, mit dem sich selbst noch feuchte Gipsmodelle durch die spezielle Ausformung ohne Verschmieren sehr schnell bearbeiten lassen. Zum anderen die Diamanttrennscheibe 987p mit einem Durchmesser von 480 mm. Hiermit lassen sich Zahnkränze ohne Absetzen in einem Arbeitsgang trennen. Die Fräsen der Serie H364RXE eignen sich besonders zum schnellen, effizienten Vorfräsen.

Für die eigentlichen Fräsarbeiten ist die H364RGE-Serie unser Produkt seit vielen Jahren. Je nach Drehzahl kann eine hohe Schleifleistung oder eine relativ glatte Oberfläche erzielt werden. Die Mini- oder Mikropolierer sind für uns bei den umlaufenden Teleskop- oder Implantatschürzen von besonderer Bedeutung. Die blauen Polierwalzen bzw. Räder finden sowohl im NEM-Bereich wie im Legierungsbereich bei uns Anwendung.

Beim Löffel- und Bissschablonenmaterial verarbeiten wir seit vielen Jahren C-Plast **(Candulor, Rielasingen-Worblingen)**. Gerade im Teleskop- oder Implantatbereich schätzen wir die äußerst geringe Verzugsneigung, auch über längere Zeit, und die einfache, sichere Anwendung. Das Aesthetic Autopolymerisat besticht durch diverse Farbtöne mit und ohne Aderung. Die natürliche Farbwirkung mit spezieller semiopaker Einfärbung lässt ein natürliches Rosa erscheinen. Bei Bedarf kann jederzeit noch mit erhältlichen Intensivfarben individualisiert werden.

Das 1:1-Knetsilikon Platinum 85 **(Zhermack, Marl)** setzen wir entsprechend dem weiten Anwendungsspektrum vielseitig ein. Die Verarbeitung ist sicher und einfach, die Detailtreue perfekt.
Obgleich im Speed-Bereich angesiedelt, können wir keinerlei Nachteile beim Dubliersilikon Elite Double 22 feststellen, vielmehr besticht dieses mit einer sehr glatten und homogenen Oberfläche und spart gleichzeitig unnötige Wartezeiten. Mit der Modellguss-Einbettmasse Elite Vest Cast, die sowohl im Speed-Bereich als auch konventionell einsetzbar ist, sind sehr glatte, detailgenaue Modelle möglich.

Das Ausarbeiten unter Silberpuder ist für uns obligatorisch. Hier bevorzugen wir den Texturmarker **(Benzer Dental, Zürich; über SW-Dental, Sailauf)**, der bei dünnen Schichtstärken gut deckt und gleichzeitig exakt zeichnet. Mit fließendem Wasser bzw. Ultraschall lässt er sich leicht und rückstandsfrei entfernen. Bei der Modellherstellung hat sich der schnell trocknende Stumpflack „Goldspacer" oder „Silberspacer" sehr bewährt.

Abb. 131: Ein zufriedenes Lächeln.

führen. Aber auch das Zusammenspiel der Materialien unter sich wie Legierung, Verblendmaterial, Prothesenmaterial etc. ist für eine langfristig positive Erfahrung sehr wichtig. Im Laboralltag treffen wir immer wieder auf über 30 Jahre alte Teleskopprothesen, die noch voll funktionsfähig sind. ■

Danksagung

Dem Implantologen und Behandler Dr. Tomas Angelus, Deggingen, und dem gesamten Praxisteam möchte ich an dieser Stelle herzlich für die perfekten Unterlagen und die Hintergrundinformation danken.

Axel Mühlhäuser

1976–1979	Ausbildung zum Bankkaufmann im Bankhaus Gebr. Martin, Göppingen
1979–1982	Ausbildung zum Zahntechniker im Dentallabor Kienhöfer, Heiningen
1982–1999	Techniker in namhaften Laboren
1999–2004	Dentallabor Fehmer, Stuttgart
2002	Gründung der „Unternehmensberatung Zahntechnik“
Seit 2002	anerkannter Autor in nationalen und internationalen Dental-Fachzeitschriften und in Büchern, außerdem Referent (Vorträge und Kurse)
Seit 2004	selbstständig mit der „Axel Mühlhäuser Dentaltechnik“ GmbH, Göppingen. Schwerpunkte: Abnehmbare Implantatversorgungen, Teleskop- und Kombinationsarbeiten
2005	Aufnahme in die „Dental Excellence-Gruppe“

Axel Mülhäuser Dentaltechnik GmbH
Ulrichstraße 35 · 73033 Göppingen
info@muehlhaeuser-dt.de

VINTAGE PRO

Pure Inspiration

Jetzt kostenfrei testen!
info@shofu.de

SHOFU
www.shofu.de

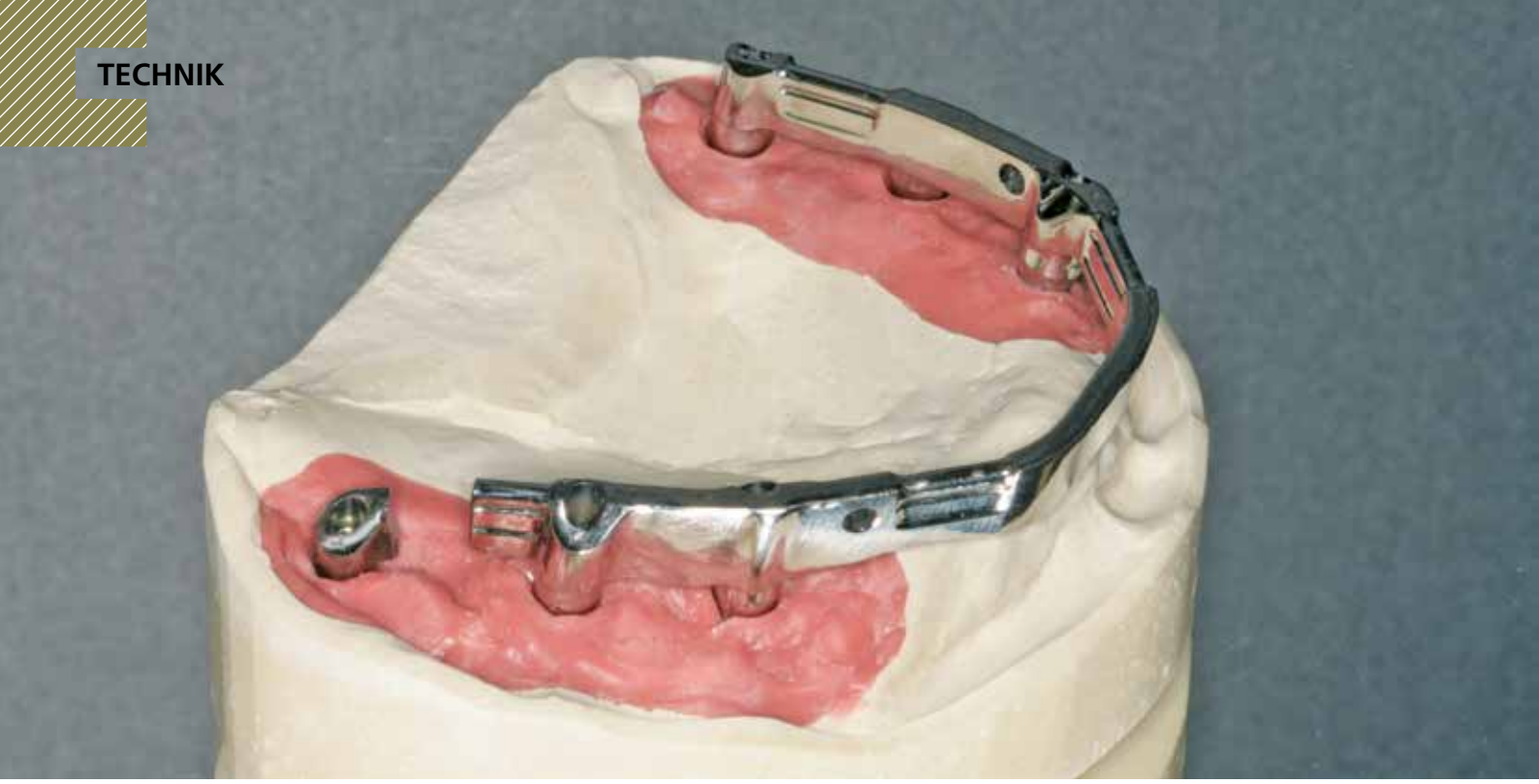

Das Gefühl fester Zähne

Steg-Riegel-Versorgung im extrem atrophierten zahnlosen Oberkiefer nach der Augmentation und Implantation

Im Folgenden beschreibt der Oralchirurg Dr. Frank Zastrow M. Sc. den langen Weg, der manchmal zu nehmen ist, um das Vorhaben einer prothetischen Rehabilitation zu realisieren. Prothetik braucht Verankerung ... doch woher diese nehmen, wenn alle Zähne verloren sind und sich der Kieferknochen kaum noch vom Gaumen abhebt?

Die implantologische Versorgung von Patienten mit lange zahnlosem Kiefer sowie mit parodontologischer Vorgeschichte stellt eine große Herausforderung dar. Zum einen muss klinisch mit großen Knochendefekten gerechnet werden, zum anderen besteht eine Prädisposition der Patienten zur Entwicklung einer Periimplantitis, da die eine Parodontopathie auslösenden Keime auch ursächlich für die Ausbildung einer Periimplantitis sein können [1,10–12].

Die Prävention einer möglichen Periimplantitis nach vorausgegangener Parodontitis besteht zunächst in der Beseitigung sämtlicher Konkremente und der Schaffung einer optimalen Hygienefähigkeit der verbleibenden Restzähne und des vorhandenen Zahnersatzes. Darüber hinaus muss in einer ausreichend langen Vorbehandlungszeit die Compliance zur adäquaten Mundhygiene des Patienten sichergestellt werden. Dies ist eine Conditio sine qua non zur Entscheidung für eine festsitzende prothetische implantatgetragene Versorgung. Sind diese Voraussetzungen nicht erfüllbar, sollte auf eine herausnehmbare Implantatversorgung ausgewichen werden, da sie eine bessere Reinigungsmöglichkeit bietet. Unter Umständen muss gänzlich auf eine implantatprothetische Versorgung verzichtet werden [4] – nicht aber im hier besprochenen Fall.

Zur Schaffung eines ausreichend dimensionierten Implantatlagers können Knochendefekte z. B. mit autologen Knochenblöcken, Knochenersatzmaterial oder mithilfe einer Kombination der beiden Verfahren ausgeglichen werden. Im vorliegenden Beispiel erfolgte die chirurgische Vorbehandlung unter Berücksichtigung des „biologischen Konzepts" nach Khoury: einer chirurgischen Kombination von autologen Knochenblöcken und der Applikation partikulierter autologer Knochenspäne [6,7]. Bei einer ungenügenden Restknochenhöhe im Oberkiefer-Seitenzahnbereich ist außerdem häufig eine Sinusbodenelevation mit Knochenersatzmaterial indiziert, um die Implantate primärstabil und sicher im Knochen zu verankern [3,9], so auch hier.

Der folgende Bericht beschreibt die Möglichkeit der Herstellung einer „bedingt herausnehmbaren Brücke" in Form einer Steg-Riegel-Konstruktion auf sechs Implantaten. Ein Vorteil dieser Versorgungsform liegt, abgesehen von der ausgezeichneten Hygienefähigkeit, in einer guten Phonetik – ein Punkt, der häufig erst Beachtung findet, wenn die Lautbildung nach Eingliederung des definitiven Zahnersatzes eingeschränkt ist. Ziel war ein langzeitstabiles und ästhetisch zufriedenstellendes Ergebnis, wobei das Gefühl „fester Zähne" erreicht werden sollte.

Anamnese und Ausgangssituation

Der vorliegende Fall legt die Oberkiefer-Rehabilitation einer 66 Jahre alten Patientin dar **(Abb. 1 u. 2)**. Diese wünschte sich eine hochwertige Lösung auf Implantaten. Die Versorgung des Unterkiefers wurde im Rahmen der ganzheitlichen Sanierung von uns ebenfalls geplant. Allerdings entschied sich die Patientin auf-

grund der noch ausreichenden Passung der bestehenden Prothetik und auch aus Kostengründen, diese Versorgung zunächst noch zurückzustellen.

Planung und Vorbehandlung

Aufgrund der jahrelang bestehenden Zahnlosigkeit der Maxilla und des suboptimalen Sitzes der Oberkieferprothese hatte sich ein ausgedehntes Knochendefizit im Oberkiefer ausgebildet. Der stark atrophierte Oberkiefer wies eine sagittale Stufe zum Unterkiefer auf **(Abb. 3)**, deshalb zeigte sich eine komplett festsitzende Versorgung als schwer umsetzbar.

Um dem Wunsch der Patientin nach einem Gefühl „fester Zähne" dennoch zu genügen und eine – gerade wegen der vorangegangenen Parodontitis – besonders wichtige Hygienefähigkeit bei bestmöglichem ästhetischem Ergebnis anzustreben, entschieden wir uns für eine implantatgetragene bedingt herausnehmbare Steg-Riegel-Konstruktion mit vorherigen umfangreichen Augmentationsmaßnahmen in horizontaler und vertikaler Dimension. Alternativ wäre auch eine Teleskopversorgung in Betracht gekommen, mit der ebenfalls eine gute Hygienefähigkeit zu erreichen ist. In Verbindung mit umfangreichen Knochenaugmentationen sehen wir bei der primären Verblockung einer Stegversorgung, gegenüber der sekundären Verblockung mit Teleskopen, langzeitprognostische Vorteile aufgrund der günstigeren Kraftverteilung.
Die Primärverblockung der Implantate führt zur optimalen funktionellen Kraftübertragung. Die Verriegelung der „herausnehmbaren Brücke" gibt Patienten ein sicheres Gefühl und verhindert Abzugskräfte bei eckzahngeführtem Zahnersatz und damit Mikrobewegungen, die später zu einem Friktionsverlust der Arbeit führen könnten. Außerdem kann der psychologischen Herausforderung, einen „herausnehmbaren Zahnersatz" zu tragen, durch die in die Arbeit integrierten Riegel begegnet werden [8].
Wichtig sind bei dieser Art der Versorgung die exakte Planung der Behandlungsschritte und eine ideale Zusammenarbeit zwischen dem Oralchirurgen/Implantologen, dem behandelnden Zahnarzt und dem Labor. Im vorliegenden Fall fiel die Wahl auf einen im CAD/CAM-Verfahren industriell gefrästen Steg, da das Materialgefüge homogen ist und ein Steg bei sorgfältiger Übertragung der Mundsituation auf die Arbeitsmodelle mittels Abformung und Bissregistrierung eine präzise Passung sowie einen spannungsfreien Sitz sicherzustellen vermag. Mithilfe der CAD/CAM-Technologie haben wir die Möglichkeit, den Patienten eine äußerst präzise und langzeitstabile prothetische Lösung anzubieten und dennoch die Kosten in einem überschaubaren Rahmen zu halten.
Die präimplantologische Behandlung bestand in der Sanierung insuffizienter konservierender UK-Versorgungen und einer Parodontalbehandlung, um mögliche Infektionsquellen am Restzahnbestand zu entfernen. Während der gesamten Behandlungsdauer trug die Patientin die alte Totalprothese weiter, unterbrochen von entsprechenden Karenzzeiten während der Heilungszeiten.

Chirurgische Maßnahmen

Der chirurgische Behandlungsteil bestand aus drei Eingriffen im Abstand von jeweils drei bis vier Monaten. Im ersten Eingriff wurden die augmentativen Maßnahmen im atrophierten Ober-

Abb. 1: Ausgangssituation intraoral, zahnloser Oberkiefer.

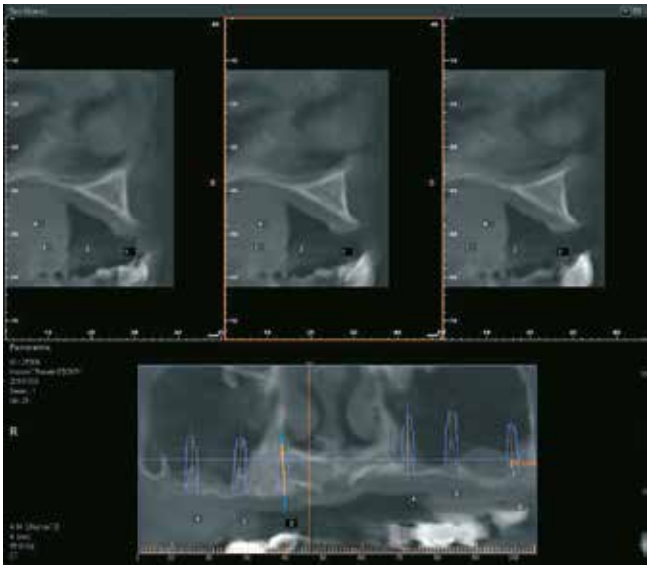

Abb. 2: Die präoperative Diagnostik mittels DVT zeigt im Frontzahnbereich einen schmalen Kiefer und im Seitenzahnbereich eine stark pneumatisierte Kieferhöhle.

Abb. 3: Atrophierter Oberkiefer, dadurch große Stufe zum noch bezahnten Unterkiefer. Erkennbare Parodontitis.

kiefer nach retromolarer Knochenentnahme aus dem rechten Unterkiefer in horizontaler und vertikaler Dimension vorgenommen **(Abb. 4)**. Dazu wurde der Empfängerkiefer durch das Anbringen von autologen Knochenblöcken nach dem biologischen Konzept lateral verbreitert. Mittels der Schalentechnik wurden dabei die Blöcke auf Distanz gesetzt und der Zwischenraum mit autologen Knochenpartikeln gefüllt **(Abb. 5a u. b)**. Durch die Partikulierung des Knochens wird die Oberfläche vergrößert und es kann eine bessere Revaskularisierung des augmentierten Bereichs erfolgen [5].

Hinzu kam die beidseitige Sinusbodenelevation. In einer sogenannten Schichttechnik werden hierbei im kaudalen Bereich autologe Knochenpartikel eingebracht, sodass die Implantate später circa 10 mm im Eigenknochen stehen werden. Im kranialen Bereich wird langsam resorbierendes Knochenersatzmaterial pflanzlichen Ursprungs (FRIOS® Algipore, Dentsply Sirona Implants, Mannheim) eingebracht. Diese dünne Schicht Biomaterial schützt vor Resorptionen durch den Druck in der Kieferhöhle. Das Konzept dient der Verkürzung der Behandlungszeit, sodass die Implantate schon nach einem früheren Zeitpunkt als sonst üblich belastet werden können: Die Belastung der Implantate ist nach dem hier vorgestellten Konzept bereits nach drei bis vier Monaten möglich – im Vergleich zu 7 bis 8,5 Monaten beim Einsatz von reinem Biomaterial und gleichzeitiger geringer Restknochenhöhe [13]. Die Abdeckung des Sinusfensters **(Abb. 6)** erfolgte mit einer nicht resorbierbaren Membran aus Reintitan (FRIOS® BoneShield, Dentsply Sirona Implants, Mannheim), bevor der augmentierte Bereich durch den Mukoperiostlappen verschlossen wurde.

Vor dem zweiten OP-Eingriff nach 4 Monaten wurde im Labor eine Bohrschablone hergestellt. Zudem wurde ein DVT angefertigt, um im Sinne eines backward planning die idealen Implantatpositionen zu ermitteln.

Bei Eröffnung des augmentierten Kieferbereiches zeigte sich eine gute Regeneration und Revaskularisierung des Knochens. Sechs Implantate konnten mit ausreichender Länge und passendem Durchmesser so in den augmentierten Bereich (Astratech EV®, Dentsply Sirona Implants, Mannheim) inseriert werden, dass sich eine gleichmäßige Pfeilerverteilung ergab **(Abb. 7 u. 8)**.

Den dritten und letzten chirurgischen Behandlungsschritt stellte die Freilegung der Implantate und Versorgung mit Gingivaformern dar **(Abb. 9–11)**. In diesem Fall wurde ein apikaler Verschiebelappen [5] präpariert, um den ursprünglichen

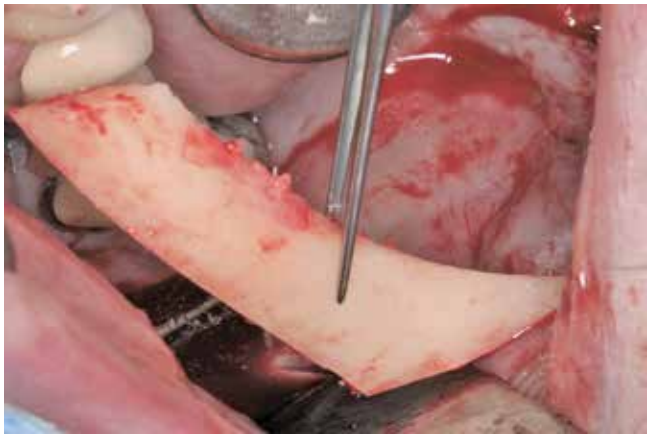

Abb. 4: Retromolare Entnahme des kortikospongiösen Knochenblocks.

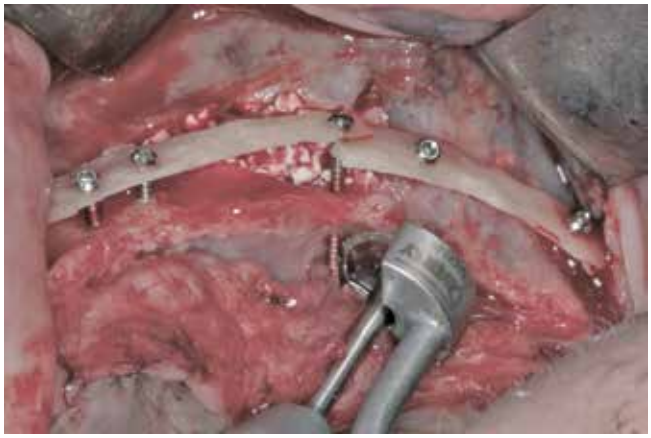

Abb. 5a: Rekonstruktion des Kieferkamms mittels BBA Concept (Biological Bone Augmentation). Palatinal wird eine überstehende Schraube mithilfe der MicroSaw gekürzt.

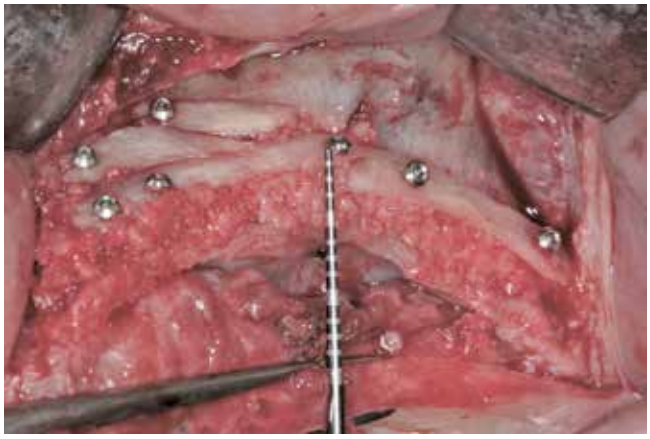

Abb. 5b: Der Spalt zwischen den eingesetzten Knochenschalen und dem dünnen autochthonen Kieferkamm wird mit vitalen autologen Knochenspänen aufgefüllt.

Abb. 6: Verschluss des Kieferhöhlenfensters mittels Titanmembran. Diese wurde mit Pins fixiert.

anatomischen Verlauf der mukogingivalen Grenze wieder herzustellen und einstrahlende Bänder im periimplantären Bereich zu vermeiden.

Abformung und Modellherstellung

Nach der Einheilzeit wurden die Repositions-Übertragungsaufbauten angebracht und die Implantate konnten im Sinne einer Primärabformung mittels eines konfektionierten Löffels geschlossen abgeformt werden **(Abb. 12)**. Darüber hinaus wurde eine Vorbissnahme durchgeführt, sodass basierend auf diesen Unterlagen im Labor die Sekundärabformung als Pick-up-Abformung vorbereitet werden konnte. Hierzu erfolgte die Verbindung der Abformpfosten auf dem ersten Arbeitsmodell mit starrem Kunststoffmaterial (Pattern Resin,

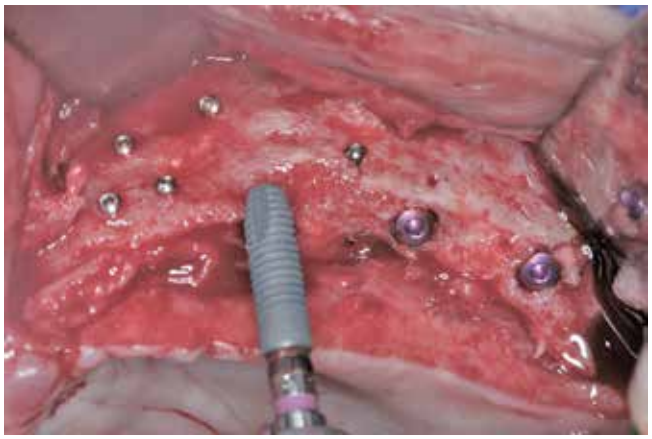

Abb. 7: In den neu aufgebauten Knochen können 6 Astratech Implantate (Dentsply Sirona) inseriert werden.

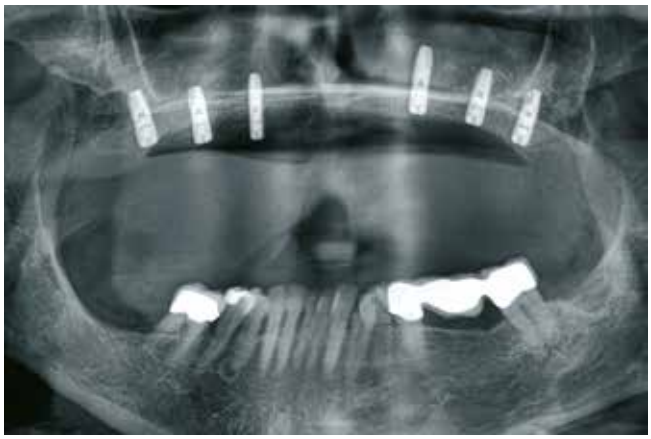

Abb. 8: Das postoperative Röntgenbild zeigt die 6 inserierten Implantate im Oberkiefer.

Abb. 9: Zustand vor der Freilegung, man sieht deutlich das verstrichene Vestibulum. Dieses sollte wieder optimiert werden.

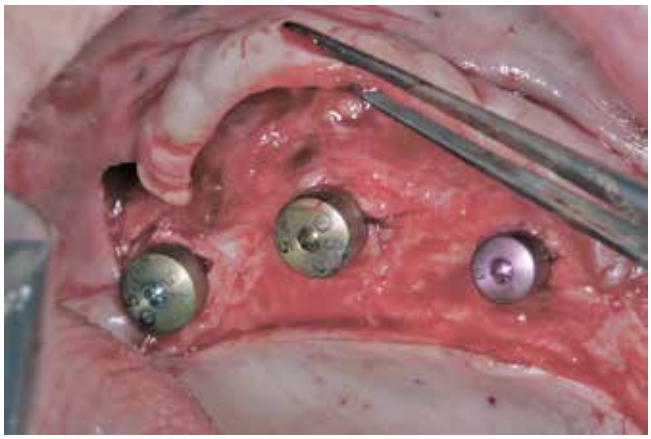

Abb. 10: Die Freilegung erfolgt mittels apikalen Verschiebelappens, wobei das Periost auf dem Knochen verbleibt.

Abb. 11: Situation mit apikalem Verschiebelappen; der palatinale Bereich bleibt der sekundären Wundgranulation überlassen.

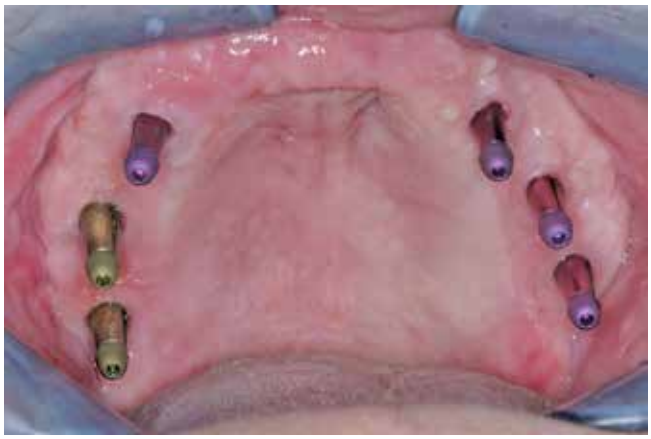

Abb. 12: Die erste Primärabformung erfolgt über eine geschlossene Abformung.

GC Germany, Bad Homburg). Der so entstandene Index wurde anschließend wieder zwischen den Implantatpfeilern getrennt. Intraoral wurde dieser Trennspalt erneut durch Pattern Resin verbunden **(Abb. 13)**, sodass eine hohe Präzision der Abformung durch die Versteifung zwischen den Implantatpfeilern sichergestellt werden konnte.
Zudem erfolgte die Herstellung einer verschraubten Bissnahme **(Abb. 14)**. Diese hilft gerade bei großspannigen Arbeiten, ein späteres Einschleifen der Arbeit zu verhindern.
Die Abformung wurde mit einem Polyethermaterial (Impregum, 3M ESPE, Seefeld) ausgeführt, welches sich durch eine sehr gute Formstabilität und gute Rückstellfähigkeit bei kurzer Abbindezeit auszeichnet. Im Labor wurde aus diesen Unterlagen ein Meistermodell mit Gingivamaske hergestellt und eine erste Zahnaufstellung angefertigt.

Ästhetikanprobe und Stegherstellung

In der nächsten Sitzung wurde der Patientin eine verschraubbar gestaltete Wachsaufstellung eingesetzt, wir begutachteten die Zahnform, Zahnstellung sowie Mittellinie und das Profil. Das Ergebnis und die weitere Planung wurden mit der Patientin besprochen. Bei dieser ersten Anprobe ist die Verschraubung der Zahnschablone ausgesprochen wichtig, um ein unbemerktes Verrutschen der Schablone im Mund zu vermeiden und stattdessen zu einer sicheren Fixierung zu kommen.
Die zum Fräsen des Steges benötigten Daten wurden zusammen mit dem Meistermodell, dem Gegenbiss und der für die Ästhetikanprobe verwendeten Zahnschablone an ein zentrales Fräszentrum (ATLANTIS™ ISUS, Dentsply Sirona Implants) übermittelt. Das Stegdesign wurde in Absprache zwischen dem CAD/CAM-Fräszentrum und dem Zahntechniker geplant **(Abb. 15)**. Dabei erhielt das Labor den Designvorschlag per E-Mail, zusammen mit der erforderlichen Software (ATLANTIS™ ISUS Viewer, Dentsply Sirona Implants). So konnte die Suprakonstruktion dreidimensional am Computerbildschirm dargestellt werden.

Im vorgestellten Fall wurde der Steg aus Titan gefertigt; eine Lösung aus Kobalt-Chrom wäre auch denkbar gewesen. Funktionell bieten beide Materialvarianten vergleichbare Ergebnisse.
Zurück im Labor wurde der fertige Steg bei perfekter Passung auf dem Meistermodell verschraubt und in der nächsten Sitzung anprobiert **(Abb. 16a u. b)**.

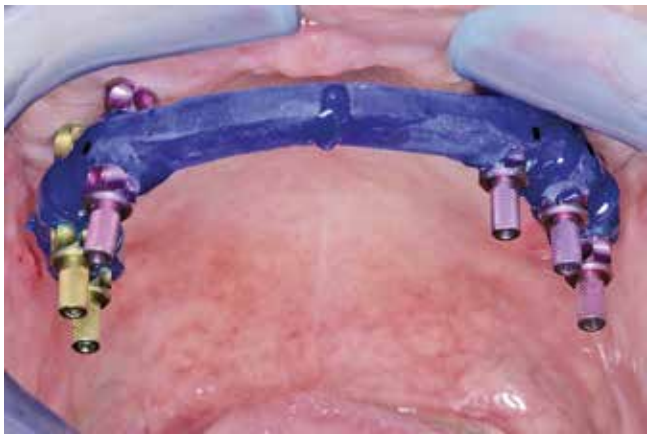

Abb. 13: Die zweite Sekundärabformung wird über eine offene Abformung mittels individuellen Löffels genommen. Es erfolgt zudem eine interne Verblockung, die intraoral durch das Wiederverbinden der zuvor im Labor getrennten Elemente erreicht wird.

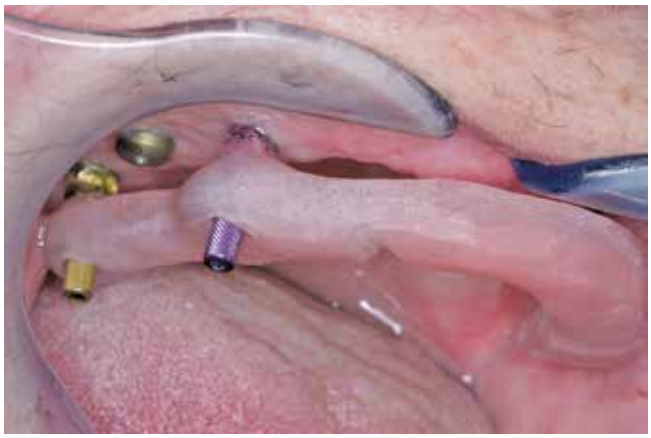

Abb. 14: Durch eine verschraubte Bissnahme erreicht man die optimale Übertragung der intraoralen Situation auf das Meistermodell und erspart sich damit später unnötiges, zudem zeitaufwendiges Einschleifen am Patienten.

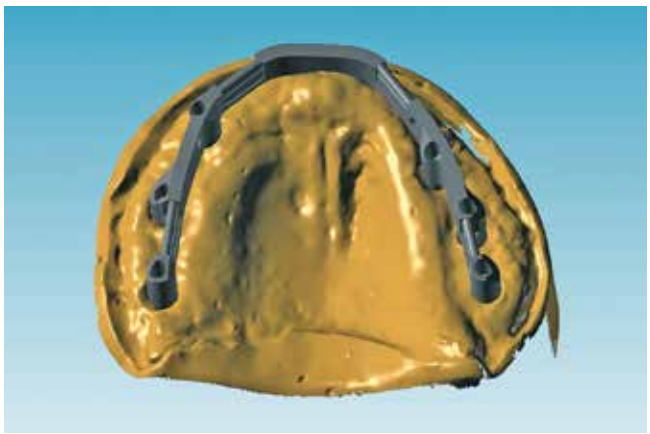

Abb. 15: Digitale Planung der Stegkonstruktion (ISUS/Atlantis Dentsply Sirona).

Abb. 16a: Der in Titan umgesetzte Steg.

Unvorhergesehene Modifizierung des Steges

Bei der Eingliederung des Steges wurde festgestellt, dass das Implantat regio 27 nicht osseointegriert war. Möglicherweise war dies auf eine ungenügende Regeneration des in dieser Region verwendeten Knochenersatzmaterials im Rahmen des Sinuslifts zurückzuführen. Das nicht osseointegrierte Implantat wurde folglich entfernt, ebenso das nicht umgewandelte Knochenersatzmaterial **(Abb. 17)**. Daraufhin wurden mit der Luerzange autologe Knochenpartikel aus dem Tuber entnommen und in Region 27 appliziert. Der Zahntechniker kürzte die Stegarbeit ein **(Abb. 18)**, die nun nur auf den 5 gut osseointegrierten Implantaten ruhte. Während der kompletten Ausheilungsphase im Bereich des entfernten Implantates regio 27 konnte die Patientin die angepasste Stegarbeit weitertragen.

Nach 3 Monaten erfolgte der Re-entry in dieser Region. Der Situs zeigte sich gut verheilt **(Abb. 19a u. b)**, der Knochen war

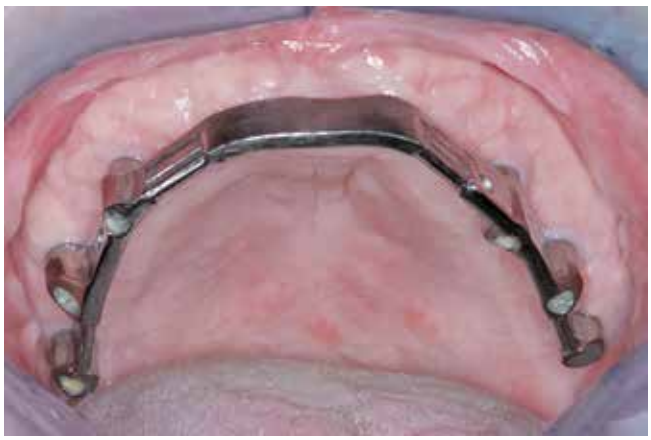

Abb. 16b: Der intraoral eingegliederte CAD/CAM-Steg und die periimplantär gut verheilte keratinisierte Mukosa-Manschette für langfristig stabile Verhältnisse.

Abb. 17: Entfernung des nicht osseointegrierten Implantats regio 27 sowie des nicht integrierten Knochenersatzmaterials.

Abb. 18: Der Steg wurde durchtrennt.

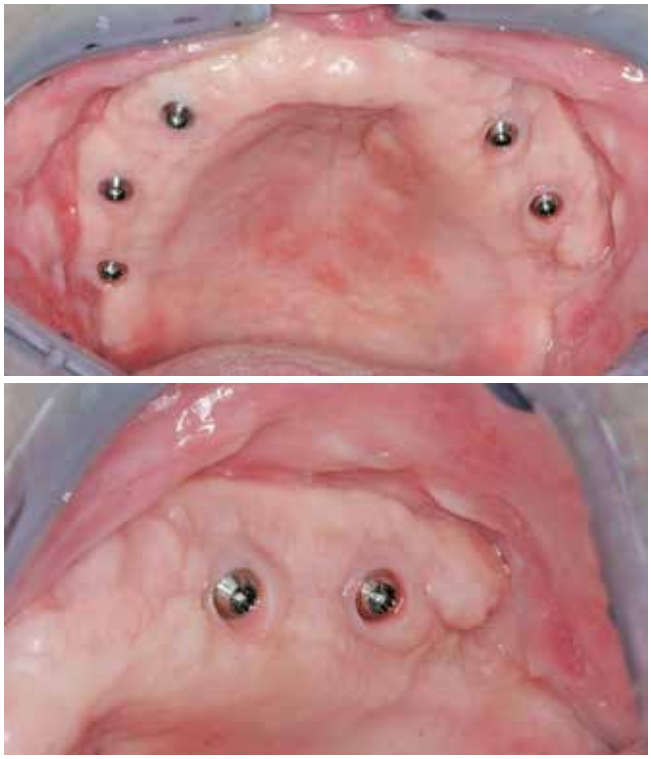

Abb. 19a u. b: Orale Situation nach erneutem Knochenaufbau in Region 27. Diesmal werden autologe Knochenspäne verwendet.

gut regeneriert und die Nachimplantation regio 27 wurde vorgenommen **(Abb. 20)**. Nach weiteren 4 Monaten Einheilphase erfolgte die Freilegung des neuen Implantats regio 27. Dieses zeigte sich diesmal gut regeneriert und konnte nun wie geplant der Stegarbeit als sechster Pfeiler dienen.

Die besondere zahntechnische Herausforderung bestand nun darin, das Implantat über ein Abutment in die vorhandene Stegversorgung einzubeziehen. Die genaue Position wurde über eine Abformung mit Laboranalogen bestimmt, kontrolliert durch ein OPG **(Abb. 21)**. Wieder wurde in situ mit einem Übertragungsschlüssel aus Pattern gearbeitet, um das neu zu fertigende Stegstück spannungsfrei anschließen zu können. Nach ausgiebigen Prüfungen wurde die Ergänzung gegossen und nach der Patientenanprobe an den bestehenden Stegbogen angelasert

Abb. 20: Gekürzter Steg mit neuem Implantat regio 27.

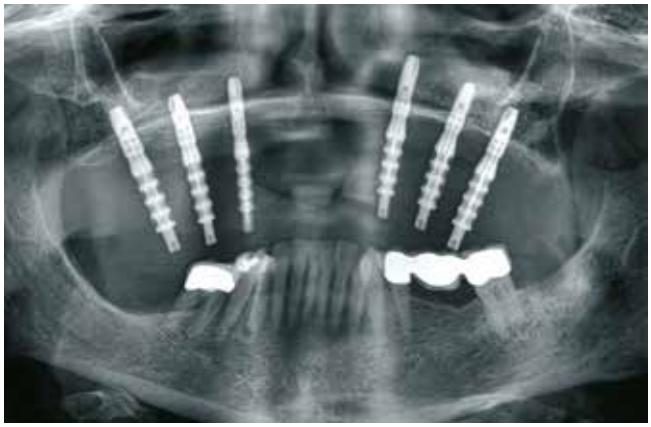

Abb. 21: Vorbereitungen für die Einbeziehung des neuen Implantats in die Stegversorgung.

Abb. 22a: Der modifizierte Steg.

Abb. 22b: Der Zahntechniker hatte eine schwierige Herausforderung zu meistern. Das ergänzte Stegstück musste sowohl zur neuen Position des Implantats bzw. Abutments als auch zum bereits gefertigten Stegbogen passen, selbstverständlich spannungsfrei.

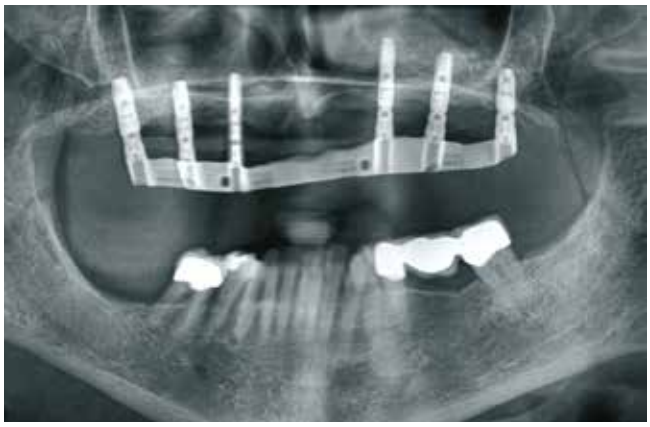

Abb. 23: OPG nach Eingliederung des modifizierten Steges.

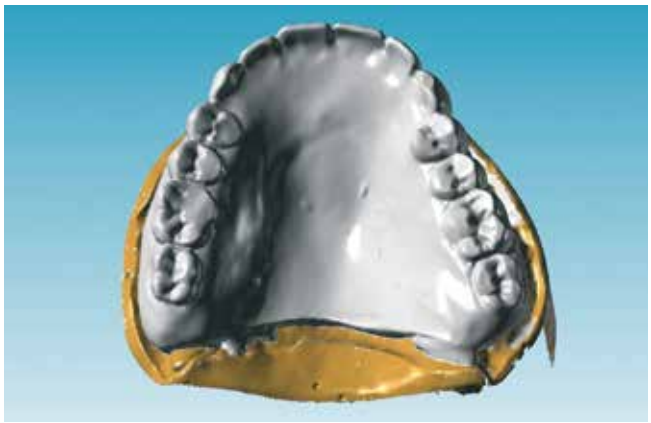

Abb. 24: Design der endgültigen Sekundär- und Tertiärstruktur.

(Abb. 22a u. b, Abb. 23). Es folgte die Herstellung der endgültigen Sekundär- und Tertiärstruktur **(Abb. 24)**. Bei dem hier vorgestellten Patientenfall wurde das Sekundärgerüst herkömmlich gegossen (Brealloy, Bredent, Senden). Lichthärtender Kunststoff sowie Konfektionszähne komplettierten die Arbeit, wobei die Ästhetikanprobe unverändert übernommen wurde.

Eingliederung der fertigen Arbeit

Die Passung der definitiven Restauration wurde – wie schon etliche Monate zuvor auch – im Mund der Patientin mithilfe des Sheffield-Testes kontrolliert, mit dem die Passgenauigkeit einer primär verblockten Mesiostruktur überprüft werden kann. Hierbei wird nach Aufsetzen der Mesiostruktur jede einzelne Halteschraube separat angezogen, ohne die jeweils anderen zu aktivieren. Dies ist ein wirksamer Test, da bei ungenügender Passgenauigkeit mit Anziehen nur einer Schraube eine Kippung und Spaltbildung am Gerüst auftreten würde, welche röntgenologisch zu erkennen ist.

Nachdem die Passung und Ästhetik der fertigen Arbeit erneut von Behandler und Patientin überprüft worden waren, konnte die Arbeit definitiv eingesetzt werden **(Abb. 25)**. Anschließend führte die Patientin vor, wie gut sie mit dem Gebrauch der Riegelvorrichtung zurechtkam **(Abb. 26)**.

Abb. 25: Eine glückliche Patientin.

Abb. 26: Die Steg-Riegel-Konstruktion erlaubt eine feste Fixierung der Prothese, was der Patientin viel Sicherheit und das Gefühl fester Zähne gibt.

LVG
IHR DIREKTER WEG
ZUR LIQUIDITÄT

Zuverlässig ans Ziel.

MIT GÜNSTIGEM RÜCKENWIND ÜBERBRÜCKEN SIE JEDE FLAUTE.

Was machen Sie, wenn die gefürchtete Sommerflaute kommt? LVG-Factoring sichert Ihrer Liquidität gerade in dieser Situation den nötigen Rückenwind. Unsere Zwischenfinanzierung erweitert Ihren Liquiditätsspielraum und Sie profitieren von den Vorteilen: Erhalten Sie Ihre Zahlungsfähigkeit, sichern Sie sich gegen Forderungsausfälle ab und lagern Sie das Debitorenmanagement aus. Bewegen Sie sich mit LVG-Factoring in sicheren Gewässern!

Vertrauen Sie den Erfindern des Dental-Factorings. Über 30 Jahre erfolgreiche Finanzdienstleistung sorgen für Kompetenz-Vorsprung. Und für mehr als 30.000 zufriedene Zahnärzte.

L.V.G. Labor-Verrechnungs-Gesellschaft mbH
Hauptstr. 20 / 70563 Stuttgart
T 0711 66 67 10 / **F** 0711 61 77 62
kontakt@lvg.de / **www.lvg.de**

Auch wurde sie erneut auf die Mund- und Prothesenpflegemaßnahmen hingewiesen. Durch die Einbindung unserer Patienten in ein halbjährliches Recallprogramm können in regelmäßigen Abständen der Sitz der Konstruktion und der periimplantäre Zustand überprüft werden.

Rückblick

Großvolumige Knochendefekte stellen chirurgische und prothetische Herausforderungen an den implantologischen Behandler [2,14]. Im vorgestellten Fall erfolgte die Therapie der ausgedehnten Knochendefekte im Oberkiefer nach dem „biologischen Konzept" nur mit autologem Knochen. Nach der Schaffung eines suffizienten Knochenangebotes wurden die Implantate in möglichst gleichmäßiger Verteilung inseriert, um ein gutes Unterstützungspolygon für die Prothetik und damit eine gute Kraftverteilung zu erreichen.

Durch die heute verfügbaren CAD/CAM-Techniken und die damit einhergehende Präzision ist die Steg-Riegel-Versorgung eine attraktive Lösung zur Rehabilitation des unbezahnten Oberkiefers auf Implantaten. Diese bedingt herausnehmbare Versorgung bietet gegenüber festsitzenden prothetischen Lösungen eine Reihe von Vorteilen. So ist die parodontale Hygienefähigkeit an allen Implantaten gegeben, was sich insbesondere bei nicht vollständig erhaltbarer Patientencompliance positiv auswirkt. Darüber hinaus ist eine einfache extraorale Reparaturmöglichkeit des Zahnersatzes gegeben.

Zahnarzt und Zahntechniker können bei zentral gefrästen CAD/CAM-Gerüsten oft oder mindestens zwischen Titan oder Kobalt-Chrom wählen. Bei der gewählten Konstruktion entfällt durch die Verschraubung des Zahnersatzes die Notwendigkeit einer Zementierung, was das klinische Risiko einer Periimplantitis minimiert, da es keine im periimplantären Bereich belassenen Zementreste gibt.

Mit reduziertem Material- und Zeitaufwand gegenüber dem herkömmlichen Gussverfahren ist es nach unserer Erfahrung möglich, bei gleichzeitig höherer Präzision passgenaue Ergebnisse selbst bei komplexen Arbeiten zu erzielen, die sich über den gesamten Kiefer erstrecken. Das Gefüge der industriell gefrästen Stege stellt sich als homogen dar; es entfällt die Lunker- und Korngrößenproblematik. ■

Literaturverzeichnis unter www.ztm-aktuell.de/literaturlisten

Oralchirurg Dr. Frank Zastrow, M.Sc.

1999–2004	Studium der Zahnheilkunde an der Universität Heidelberg mit Staatsexamen und Approbation
2005–2007	Studium der Mund-Kiefer-Gesichtschirurgie an der Universitätsklinik Heidelberg
2008	Promotion und Ernennung zum Fachzahnarzt für Oralchirurgie
2009	Ernennung zum Master in Implantology (M.Sc., Universität Münster)
2009–2012	Oberarzt der Implantologieklinik „Schloss Schellenstein", Olsberg
Seit 2012	Inhaber der Praxisklinik Dr. Zastrow & Kollegen in Wiesloch
Seit 2016	Vorsitzender des Qualitätszirkels für Zahnheilkunde in Heidelberg

Nationale und internationale Referententätigkeit. Auseinandersetzung mit den Themen Online-Marketing und Digitalisierung von Praxen und Unternehmen.

Dr. Frank Zastrow ist Oralchirurg in Wiesloch bei Heidelberg und gibt dort in regelmäßigen Abständen Kurse (www.frankzastrow.de/fortbildungen) zu den Themen „Biologischer Eigenknochenaufbau" und „Weichgewebemanagement".
Zu den in diesem Artikel aufgeführten Operationstechniken entsteht ein E-Book (Weichgewebemanagement 5+5, Das Workbook), das step-by-step die elementarsten Weichgewebstechniken erläutert, siehe www.frankzastrow.de/ebook

Dr. Frank Zastrow M. Sc.
DR. ZASTROW & KOLLEGEN
Heidelberger Str. 38
69168 Wiesloch
info@dr-zastrow.de
www.frankzastrow.de

Vom Praktikanten **zum Patienten**

Ein besonderer Implantatfall

Hier schildern Zahnarzt Jannik Löhnert und ZTM Ilka Johannemann, wie sie beruflich zusammengefunden haben und daraus eine perfekte Implantatversorgung in der schwierigen ästhetischen Zone hervorgegangen ist. Im Dialog lassen sie ihren Weg und das Entstehen der Prothetik lebendig werden.

Die Vorgeschichte

Ilka Johannemann blickt zurück: Hin und wieder bekommen wir Anfragen von Zahnmedizinstudenten, ob sie ein Praktikum in unserem Dentallabor absolvieren dürfen, um sich besser auf ihre praktischen Kurse vorbereiten zu können. Auf diesem Wege kam im November 2013 auch Jannik Löhnert zu uns, damals Zahnmedizinstudent im 3. Semester.

Jannik Löhnert erinnert sich: In manchen Momenten im Leben bekommt man einen Schubs in eine völlig unerwartete Richtung. Bei mir führte dieser Schubs um 23:55 Uhr in der Silvesternacht von 2005/2006 zur unplanmäßigen Kollision meines 21ers mit einem Schlitten. Ich war damals 12 Jahre alt. Unauffindbar im Tiefschnee der Südtiroler Alpen versunken, hinterließ mein bis dahin nicht übermäßig beachteter Zahn 21 dann doch eine recht große Lücke. Meine Mutter sagt gerne, es hätte auch leicht ins Auge gehen können und sie hat ganz sicher recht damit – aber dann wäre ich heute wahrscheinlich nicht Zahnarzt.
Die frühen prothetischen Versorgungen von der Drahtklammerprothese über den am Bracket befestigten Kunststoffzahn hin zur Adhäsivbrücke haben während der Schulzeit mein Interesse an der Zahnmedizin geweckt. So kam es, dass ich fast genau 7 Jahre nach dem Unfall mit dem Zahnmedizinstudium an der Westfälischen Wilhelms-Universität Münster begann. Eine Besonderheit des Münsteraner Studiums ist der späte Beginn der zahnmedizinischen Kurse: In den ersten drei Semestern sind Kurse und Prüfungen fast identisch mit denen für Studierende der Humanmedizin, bevor im 4. Semester der technisch-propädeutische Kurs zum ersten Mal Anforderungen an die Fingerfertigkeit stellt. Zur Vorbereitung beschloss ich, mich für ein Praktikum in einem großen zahntechnischen Labor zu bewerben, und lernte so ZTM Ilka Johannemann vom Dentallabor Johannemann Zahntechnik in Münster kennen.

Die Philosophie

Ilka Johannemann: In unserem Labor haben wir uns darauf spezialisiert, anspruchsvolle ästhetische Arbeiten anzubieten. Besonders im Bereich der Frontzahnkeramik legen wir großen Wert darauf, dass die Patienten mit ihren neuen Zähnen glücklich sind, da wir der Überzeugung sind, dass schöne Zähne Lebensqualität bedeuten. Im Laufe der Jahre habe ich immer wieder mit Patienten gesprochen, die mit ihrem alten Zahnersatz unzufrieden waren und sich das Lachen mehr oder weniger abgewöhnt hatten. Ich bin der Meinung, dass man nur im Patientenmund erkennen kann, ob eine Arbeit stimmig ist und zu dem jeweiligen Menschen passt. Und ich finde, dass nur der Patient selber entscheiden kann, ob er sich mit seinem neuen Lächeln wohl oder unwohl fühlt. Aus diesem Grund laden wir alle Patienten, die Frontzahnkronen von uns bekommen, ins Labor ein. Bei diesem Termin nehmen wir uns etwa zwei bis drei Stunden Zeit, um Farbe und Form, die in der Zahnarztpraxis ausgesucht und besprochen wurden, in unserem eigenen Umfeld zu überprüfen, den Patienten ganzheitlich zu betrachten und seine Mimik und Gestik kennenzulernen.
Meist sind es dabei die ganz kleinen Veränderungen, die das Gesamtbild letztlich harmonisch und natürlich wirken lassen. Eine Seite noch etwas kürzen, eine Ecke abrunden, den Zahnhals abdunkeln – bei und nach unserem Termin mit dem Patienten perfektionieren wir die Krone, bis alle Beteiligten zu 100% zufrieden sind. Der Patient, der meist erstaunt ist, wie viel Arbeit das letzte Finish noch bedeutet, verlässt mit einer

ganz anderen Wertschätzung das Labor, als er sie zuvor hatte. Er hat in diesem Moment erfahren, wie viel Handwerk und wie viel Herzblut in seiner Krone steckt.

Jannik Löhnert: Über 4 Monate besuchte ich einmal wöchentlich das renommierte Münsteraner Dentallabor Johannemann und sammelte erste Erfahrungen bei Modellherstellung, Aufwachsen und Metallbearbeitung. Während meiner Schulzeit hatte ich bereits spannende Praktika bei Zahntechnikern und Zahnärzten absolviert, Johannemann Zahntechnik präsentierte mir allerdings ein völlig neues Konzept: Als Fremdlabor mit eigenem Patientenbereich wird jedem Patienten mit Restaurationen im Frontbereich die Anpassung der Arbeiten mit zahntechnischen Erläuterungen außerhalb der Zahnarztpraxis angeboten.

Das Herantasten an eine Lösung

Ilka Johannemann: Unser Praktikant Jannik Löhnert zeigte schon damals großes Interesse an unserer Arbeit, sowohl, was die Herstellung von Zahnersatz angeht, als auch im Umgang mit den Patienten. Seit einem Schlittenunfall in seiner Kindheit fehlte ihm Zahn 21, der durch eine Marylandbrücke ersetzt worden war. Somit war unser Praktikant schon vor Beginn seines Zahnmedizinstudiums mit dem Thema Zahnersatz konfrontiert gewesen.

Während seines Praktikums sagte er uns, dass die Marylandbrücke in einigen Jahren durch eine Implantatkrone ersetzt werden solle. Um ihn in seinem Praktikum voranzubringen, machte ich damals Fotoaufnahmen von seinen Zähnen **(Abb. 1a u. b)**, die wir uns zusammen anschauten und analysierten. Man erhält noch mehr Eindrücke und das Verständnis eines Berufes wächst, wenn man selbst betroffen und beteiligt ist. Es kam dann so: Einige Jahre und viele freundschaftliche Laborbesuche später trat Jannik Löhnert mit seinem Entschluss an uns heran, seine zukünftige Implantatkrone von mir herstellen lassen zu wollen.

Jannik Löhnert: Ich erlebte immer wieder, welche Leidenschaft Ilka Johannemann an den Tag legte, um stets noch das letzte Prozent für jeden Patienten, der dieses Angebot wahrnahm, herauszuholen, und welche lebensecht anmutenden Ergebnisse dabei herauskamen. Zum Ende meines Praktikums reifte in mir der Gedanke: „Die endgültige Versorgung meiner Schaltlücke will ich nur in Ilka Johannemanns Hände geben."

Doch wie versorgt man eine Frontzahnlücke eines jungen Erwachsenen – ich war nun 20 Jahre alt – nach lange zurückliegendem Zahnverlust am besten? Während des Studiums beschäftigte mich die Suche nach der Antwort auf diese Frage in allen Semestern. Ich befragte meine Dozenten, verschlang Fachliteratur und hospitierte bei mehreren Spezialisten; das Dilemma war jedoch, dass „die Lösung" in immer weitere Ferne rückte, je mehr ich mich mit der Thematik beschäftigte und je mehr Meinungen ich mir anhörte. Zweifellos ist die Einzelzahnrestauration im Frontzahnbereich eine der herausforderndsten Disziplinen in der ästhetischen Zahnmedizin und es gibt zahllose Konzepte der guten Versorgung, jede einzelne hat allerdings auch ihre speziellen Vor- und Nachteile. Aufgrund des füllungsfreien Restgebisses war mein Wunsch eine implantatgetragene Krone. Der aktuelle Stand der Wissenschaft empfiehlt die Implantation bei jungen Männern erst nach Abschluss des Wachstums, frühestens mit 21, je nach Experte sogar teilweise erst ab dem 30. Lebensjahr. Letztendlich zögerte ich die Entscheidung der endgültigen Versorgung mit jedem Monat meines Studiums weiter hinaus und wählte dabei erst die Zahntechnikerin, dann den Operateur und als Letztes den behandelnden Zahnarzt, was damit das eine oder andere Praxiskonzept durcheinandergebracht hat.

Zur perspektivisch langlebigen Versorgung während Schulzeit und Studium hatte mir mein Hauszahnarzt Dr. Andreas Schmidt-Nonhoff aus Bielefeld eine NEM-Klebebrücke als Langzeitprovisorium empfohlen und eingegliedert. Nach ein paar Semestern Studium identifizierte ich dieses als einflügelige Marylandbrücke von 11–21 und kam bestens mit dieser Lösung zurecht. Im Schnitt löste sich die Klebefläche bei (zugegebener Maximalbelastung meinerseits) alle 5 Jahre, konnte jedoch stets reponiert werden. Aufgrund des Non-Prep-Designs führte jede Reposition allerdings zu leicht veränderten Positionen und ästhetischen Einbußen. Spätestens als sich am ersten Tag meiner dreimonatigen Auslandsfamulatur in Nepal die Brücke wieder einmal ablöste, war der Moment erreicht, an dem ich

Abb. 1a: So kam Jannik Löhnert als Praktikant im Jahr 2013 ins Labor Johannemann. Die Fotos entstanden zunächst nur „mit Spaß zu Demonstrationszwecken".

Abb. 1b: Diese Marylandbrücke hatte er als Kind nach Zahnverlust durch einen Unfall eingesetzt bekommen.

eine endgültige Lösung angehen musste. Im Januar 2017 wurde das Implantat gesetzt.

Implantation, Provisorium 1, Einheilung, Provisorium 2

Ilka Johannemann: Es folgte laborseits zunächst eine Umarbeitung der alten Marylandbrücke, die nach der Implantation basal nicht mehr passte, aber als Interimsersatz einige Monate getragen werden sollte. Da die Farbgebung der alten Brücke immer zu dunkel gewesen war, gestaltete ich sie mit Kompositen etwas heller und deutete auch die vorhandenen Mamelons an.

Jannik Löhnert: Nach einigen Hospitationen und Beratungsgesprächen bei unterschiedlichen Spezialisten der Implantologie wusste ich um die Schwierigkeiten, die mein Fall mit sich bringen konnte. Speziell der frühe Zahnverlust vor Abschluss des Wachstums führt nicht selten zu größeren Knochendefekten, die aufwendige Knochenaufbauten notwendig machen. Jeder der aufgesuchten Operateure war ein Meister seines Faches und an mich wurden unterschiedlichste Konzepte herangetragen. Diese betrafen die Vorgehensweisen (direkte Implantation mit Knochenaufbau oder zweizeitig mit dem Aufbau beginnend), den Knochenaufbau (Verwendung von Eigenknochen, Spenderknochen, tierischen oder pflanzlichen Knochenersatzmaterialien) sowie Kosten (1.200–6.000 Euro). Die Frage, ob ich mir meinen Zahntechniker selbst wählen konnte, war für alle Beteiligten etwas Neues.
Letztendlich entschied ich mich für die Implantation in der Praxis Dr. Grube in Bielefeld. Dr. Axel Grube hatte bereits einige Jahre zuvor meine Weisheitszähne entfernt und mir seitdem bei Hospitationen und im persönlichen Kontakt während des Studiums stets geduldig und differenziert die chirurgische Zahnmedizin nähergebracht. In der präoperativen Planung anhand einer DVT-Aufnahme **(Abb. 2a u. b)** stellte sich das Ausmaß des Knochendefektes in den entscheidenden Bereichen – der Alveolarkammhöhe und -breite – als weniger schlimm dar, als nach 12 Jahren zu erwarten war. Da Röntgenbilder aber nur unzureichende Rückschlüsse auf die Knochenqualität und damit Primärstabilität des Implantates geben können, riet Dr. Grube dazu, intraoperativ zu entscheiden, ob ein einzeitiges Vorgehen mit Knochenaufbau und Implantation gewählt werden könnte oder ob ein zweizeitiges Vorgehen, beginnend mit dem Aufbau und erst einige Monate später folgend mit der Implantation, angezeigt sei.
Im Januar vergangenen Jahres war es dann endlich so weit und ich verfolgte mit dem Handspiegel interessiert, wie der Mund-Kiefer-Gesichtschirurg den Defekt darstellte **(Abb. 3 u. 4)** und die Knochenqualität bewertete. Zu meinem Glück hatte sich in den 12 Jahren der Kieferkamm nur wenig in Breite und Höhe resorbiert, sodass ein ausreichend großes Plateau auf dem Kieferkamm in korrespondierender Höhe zu den Nachbarzähnen vorzufinden war **(Abb. 5)**. Diese Knochenhöhe ist entscheidend für Gingivalinie und Papillen, fehlender Knochen in diesem Bereich kann auch bei postoperativ ansprechenden Ergebnissen auf längere Zeit schnell zu unschönen Gingivarezessionen führen. Zusammen entschieden wir uns aufgrund der vorliegenden Gegebenheiten für ein einzeitiges Vorgehen und Dr. Grube setzte in den folgenden Minuten das vorgeplante Implantat (Straumann® SLActive® Bonelevel 4,2–14 mm; **Abb. 6–9)**. Im Anschluss an die Implantation wurde der große vestibuläre Defekt mit einer Mischung aus Eigenknochen und einem Knochenersatzmaterial tierischer Herkunft (Geistlich® Bio-Oss®) aufgebaut **(Abb. 10)**, zur Einheilung mit einer resorbierbaren Membran (Geistlich® Bio-Gide®) abgedeckt und der Situs vernäht **(Abb. 11 u. 12)**. In der Zwischenzeit hatte Ilka Johannemann meiner alten Marylandbrücke ein ganz neues Erscheinungsbild verliehen **(Abb. 13)** und mit diesem Provisorium verging die 8-monatige Einheilphase, in der ich auch mein Examen bestritt, wie im Flug.

Ilka Johannemann: Nachdem im Oktober 2017 das Implantat vom Chirurgen freigelegt **(Abb. 14)** und abgeformt wurde, war es unser Ziel, den Gingivaverlauf bereits mit einem verschraubten PMMA-Provisorium zu formen, um die Gingivaverhältnisse für die definitive Implantatkrone zu optimieren **(Abb. 15)**.
Das Provisorium wurde in der CAD/CAM-Technik hergestellt und mit einem Titanabutment verklebt. Normalerweise verwenden wir für verschraubte Implantatarbeiten Titan-Klebebasen. Da das Implantat aber sehr weit oral gesetzt war und wir eine allzu weite Ausdehnung der späteren Krone nach palatinal befürchteten, entschieden wir uns für eine um 15 Grad angulierte Titanbasis **(Abb. 16)**, die uns, nach vestibulär geneigt, Spiel-

Abb. 2a: DVT-Aufnahme, um die Implantation planen zu können.

Abb. 2b: Die Planung für die bestmögliche Implantatpositionierung.

Abb. 3: Intraoperative Situation 12 Jahre nach Zahnverlust.

raum für eine grazile Gestaltung der Palatinalfläche gab.

Jannik Löhnert: Mit der Implantatfreilegung und Abformung im Oktober 2017 begann dann erst die richtige Arbeit für Ilka Johannemann und ihr Team. Schon auf dem Modell zeigte sich das durch die palatinale Position des Implantates breite Angebot an vestibulärer Gingiva. Gemeinsam mit dem Kieferchirurgen Dr. Grube beschlossen wir, die Gingiva schrittweise mit einem PMMA-Provisorium auszuformen und so das Emergenzprofil nach und nach im Vorbild eines

Abb. 4: Wie im DVT bereits erkennbar war, zeigte der klinische Befund einen deutlichen vestibulären Knochenabbau.

Abb. 5: Das vertikale Knochenniveau stellte sich wenig resorbiert und in ausreichender Dimension für eine direkte Implantation dar.

Abb. 6: Um einem Knochenabbau der vestibulären Knochenlamelle vorzubeugen, wählte der Operateur eine palatinale Position des Implantates.

Abb. 7: Im ersten Schritt wurde das Implantat inseriert.

Abb. 8: Implantat in situ, Austrittwinkel von vestibulär.

Abb. 9: Implantat in situ, Austrittwinkel von palatinal.

Abb. 10: Auf die Implantation folgte ein vestibulärer Knochenaufbau mit Eigenknochen und bovinem Knochenersatzmaterial.

Abb. 11: Zur Verbesserungen der Verknöcherung wurde der Defekt mit einer Membran abgedeckt.

Abb. 12: Abschließender Nahtverschluss.

Abb. 13: Die „alte" Marylandbrücke, nun zum Provisorium umgearbeitet. Ein Kompositauftrag sollte sie farblich an den Nachbarzahn 11 heranführen; sie zeigte sich aber immer noch einen Ton zu dunkel.

Abb. 14: Januar 2017 – die Implantation war erfolgt und die Einheilzeit begann.

natürlichen Zahnes auszuformen. Bereits das PMMA-Provisorium hätte ich nicht wieder hergegeben – auf meinem Examensball gratulierten mir sogar mehrere Kommilitonen zum schönen neuen Frontzahn!

Die definitive Krone: Gerüst und Verblendung

Ilka Johannemann: Nach etwa sechs Wochen war die Gingiva bereits so gut ausgeformt, dass wir mit der Erstellung der definitiven Krone beginnen konnten. Auch hier verwendeten wir wieder ein abgewinkeltes Titanabutment anstelle einer Klebebasis, entschieden uns aber für ein Abutment mit geringerer Gingivahöhe, um den zu verblendenden Zirkoniumdioxidaufbau optimal tulpenförmig gestalten zu können.

Beim Konstruieren der Implantatkrone **(Abb. 17)** planten wir, noch etwas mehr Gingiva zu verdrängen als bei der provisorischen PMMA-Variante. Unser Ziel war es, einen perfekten Gingivaverlauf, spiegelsymmetrisch zum Zahn 11, zu erreichen. Wir verwendeten beim Fräsen einen hellen mitteltransluzenten Multilayer-Rohling (Katana ZR ML, Metaux Precieux). Bereits vor dem Verblenden stimmte die Farbe des gefrästen und gesinterten Rohlings **(Abb. 18)** schon recht gut mit dem VITA-Farbmuster 1M2 überein **(Abb. 19)**.

Es folgte die keramische Verblendung (Creation Zi-CT, Creation Willi Geller) der Zirkoniumdioxidkrone, die ausführlich in den **Abbildungen 20–39** beschrieben ist.

Ich beginne immer mit einem Vorbereitungsbrand, in dem ich die gewünschten Charakteristika und Farbgebungen der Krone bereits unterstütze. Die Keramikmassen zu diesem Brand trage ich hauchdünn und sehr flüssig auf und brenne sie im Ofen 30 °C über der Temperatur des Dentinbrandes, um den bestmöglichen Verbund zur Zirkoniumdioxidoberfläche zu schaffen.

Abb. 15: Nach der Implantatfreilegung wurde im Labor eine provisorische Implantatkrone aus PMMA konstruiert, um die Gingiva zu formen.

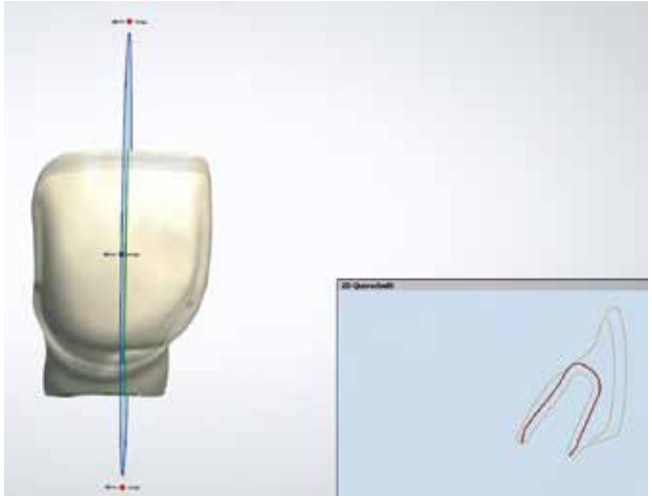

Abb. 16: Die palatinale Lage des Implantats ist im Schnittbild deutlich erkennbar.

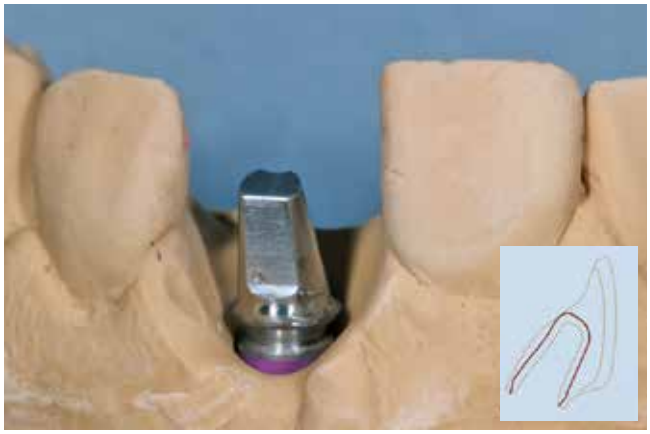

Abb. 17: Da die palatinale Lage des Implantats im Schnittbild deutlich erkennbar ist, fiel die Entscheidung für ein anguliertes Titanabutment anstelle einer klassischen Klebebasis. Das Abutment sollte dann mit dem Zirkoniumdioxidaufbau verklebt werden.

Abb. 18: Der gefräste und unter dem Mikroskop aufgepasste Zirkoniumdioxidaufbau auf der Titan-Klebebasis. Zur besseren Visualisierung der Farbe wurde die Keramikoberfläche mit Wasser benetzt.

Abb. 19: Die Farbbestimmung. Diese wird auch dokumentiert und auf den Fotos wird stets darauf geachtet, dass die Farbmusterbezeichnung zu sehen ist (hier 1M2), um späteren Unsicherheiten von Anfang an vorzubeugen.

Abb. 20: Der Vorbereitungsbrand mit Opakdentin-, Dentin- und Schultermassen. Die Keramik wird sehr dünn aufgetragen und 30 °C über der Temperatur des Dentinbrandes gebrannt, um einen guten Verbund der Keramik zum Käppchen zu schaffen.

Abb. 21: Farbkontrolle nach dem Vorbereitungsbrand.

Abb. 22: Im zervikalen Bereich wird Gingivamasse, gemischt mit Dentin, angelegt

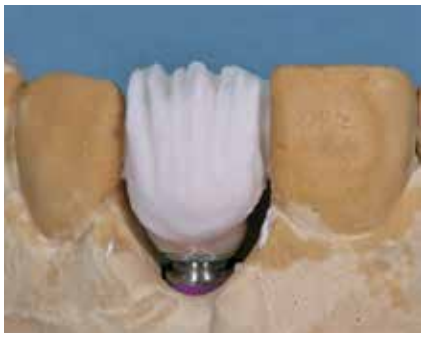

Abb. 23: Auftrag der verkleinerten Zahnform in Dentinmassen.

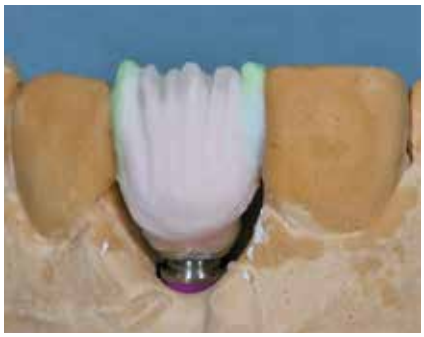

Abb. 24: Mesial und distal werden transparente Randleisten angelegt.

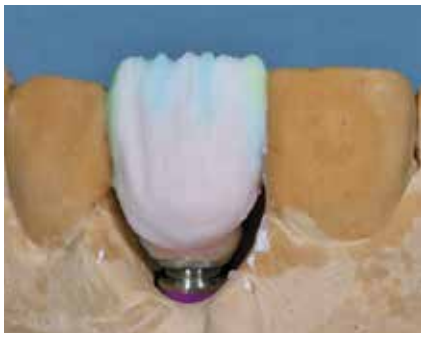

Abb. 25: Der Schneideteller inklusive der Transpakeile, die später zwischen den Mamelons liegen, wird gestaltet.

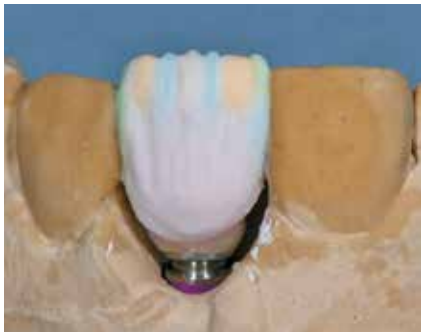

Abb. 26: Auftrag der Mamelons in verschiedenen Stärken. Der mesiale Mamelon soll später am kräftigsten zu erkennen sein.

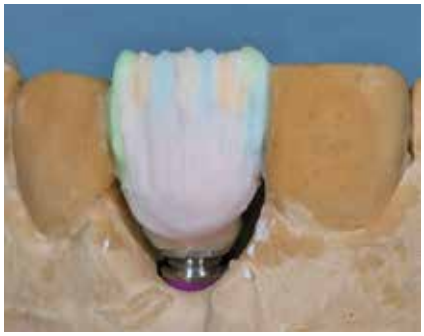

Abb. 27: Mesial und distal werden die Mamelon-Effekte noch mit Opakdentin verstärkt.

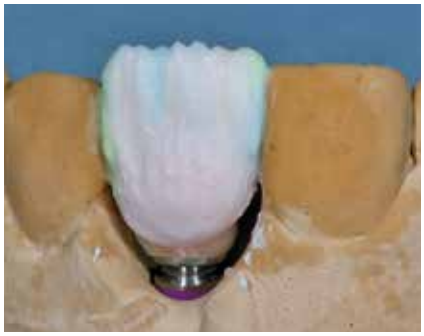

Abb. 28: Die Inzisalkante wird mit Schneidemassen in Wechselschichtung überschichtet.

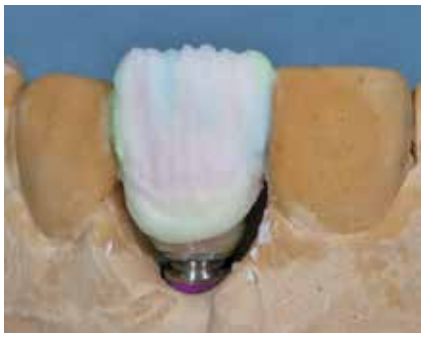

Abb. 29: Anlegen eines Hals-Transpasaumes im Zervikalbereich.

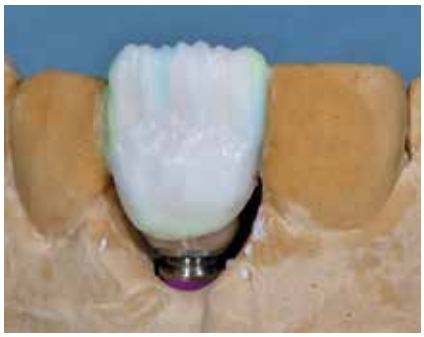

Abb. 30: Der mittlere Bereich der Labialfläche wird mit einer Schneide-Pearlschneide-Mischung überschichtet.

Abb. 31: Die Zahnform wird mit Schneidemassen komplettiert.

Abb. 32: Die Krone nach dem ersten Dentinbrand.

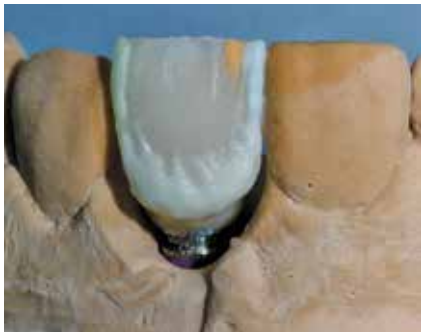

Abb. 33: Beim Korrekturbrand werden einzelne Charakteristika verstärkt.

Abb. 34: Die Form wird mit Schneide- und Transpamassen korrigiert.

Abb. 35: Die Krone nach dem Korrekturbrand. Es wurden hier lediglich die Approximalkontakte aufgepasst.

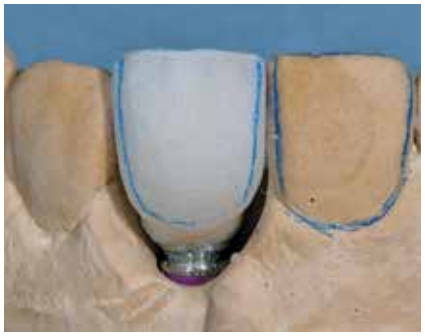

Abb. 36: Die genaue Zahnform wird mithilfe von Diamatschleifern herausgearbeitet. Der Verlauf der Lichtbrechungsleisten wird mit einem Bleistift visualisiert und ggf. mit Schleifwerkzeugen korrigiert.

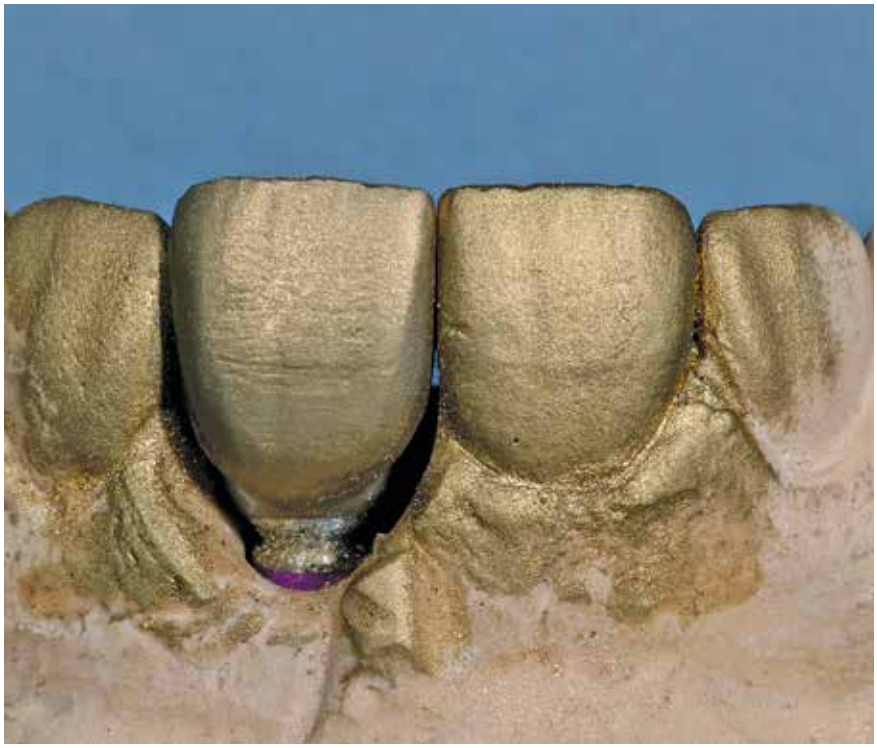

Abb. 37: Um Form und Textur optimal herausarbeiten zu können, wird Goldpuder aufgetragen.

Abb. 38: Rohbrandanprobe im Mund, nur mit Speichel benetzt.

Abb. 39: Die fertige Krone auf dem Modell.

In diesem Fall deutete ich bereits hier die zervikale rosafarbene Reflexion der Gingiva an und legte inzisal mit Schultermassen Andeutungen der Mamelons an.
Nach dem Vorbereitungsbrand erfolgte die Schichtung des ersten Dentinbrandes. Dabei schichtete ich den Dentinkern in verkleinerter Zahnform und legte darauf im Inzisalbereich einen Schneideteller mit verschiedenen Schneide- und Transpamassen an. Darauf positionierte ich die Mamelons, die beim Nachbarzahn 11 in verschiedenen Intensitäten hervortraten. Dazu verwendete ich unterschiedliche Mamelonmassen-Mischungen. Transparente Bereiche zwischen den Mamelons sowie die Transpaleisten mesial und distal wurden ebenfalls bereits mit dem ersten Dentinbrand angelegt. Es ist darauf zu achten, die Schrumpfung der Keramik richtig einzuschätzen, damit die Charakteristika auch nach dem Brennen an der richtigen Stelle liegen. Daher gestalte ich die approximalen Transpaleisten oft beim Schichten auf dem Modell erst einmal schmaler, als sie in natura sind. Nach dem Abnehmen der Krone vom Modell verbreitere ich sie und gleiche somit die Schrumpfung der Krone aus.
Inzisal schichte ich die Krone lieber einen Hauch zu lang als zu kurz. Eine zu kurze Krone nach dem Brennen bedeutet meist viel Aufwand beim zweiten Dentinbrand. Um den Schneidebereich passend zu verlängern, insbesondere wenn die Mamelons vollständig bis zur Inzisalkante reichen, muss man fast immer die Krone zurückschleifen und sehr bedacht die gleichen Massen wie beim ersten Brand an den richtigen Stellen nachtragen.
Nach dem Brennen und Überarbeiten der Keramik folgten leichte Form- und Farbkorrekturen der Krone. Die Mamelons waren nach dem ersten Dentinbrand bereits gut erkennbar, sollten aber stellenweise noch etwas verstärkt werden.
Ich habe die Erfahrung gemacht, dass die Charakteristika, die ich in meine Kronen schichte, oft auf dem Modell viel stärker wirken als im Mund. Tatsächlich verschwindet vieles davon im Mund – was mich mit den Jahren dazu veranlasst hat, immer mutiger zu werden und die gewünschten Charakteristika stärker zu betonen. Selbst hellbräunlich eingefärbte Approximalbereiche, die auf dem Modell für die Patienten eher unästhetisch wirken würden, verschwinden im Mund optisch und geben dem Approximalraum eine natürlich wirkende Tiefe.
Für das Ausarbeiten nach dem zweiten Dentinbrand nehme ich mir sehr viel Zeit. Zunächst zeichne ich die Lichtbrechungsleisten mit einem Buntstift an und korrigiere gegebenenfalls deren Lage. Auch den zervikalen Verlauf der Krone visualisiere ich mit dem Buntstift sowie den Verlauf und die Breite der Inzisalkante. Wenn ich glaube, dass ich die Zahnform fertig ausgearbeitet habe, benetze ich die Krone und die Nachbarzähne mit Goldpuder und stelle jedes Mal fest, dass ich mit meiner Ausarbeitung doch noch nicht fertig bin. Denn erst jetzt folgt das „Feintuning" der Form und Textur. Anhand des Goldpuders lässt sich beides perfekt erkennen. Nach jeder Bearbeitung der Form und Oberfläche trage ich immer wieder Goldpuder nach, um mir meine Krone damit von allen Seiten anzuschauen. Das Drehen des Modells und damit der Blick „von unten" auf die Krone generiert jedes Mal neue Lichtverhältnisse, in denen sich zuvor versteckte und unerwünschte Formenmerkmale zeigen und also korrigieren lassen.
Am liebsten lasse ich die Krone im mit Goldpuder benetzten Zustand über Nacht oder einige Stunden stehen. Danach hat man wieder einen anderen Blick auf die Krone, und oft fallen mir dann noch Kleinigkeiten auf, die ich verändern möchte.

Jannik Löhnert: Dieser ganze Aufwand nur für einen Zahn? Unser Gesundheitssystem präferiert die ausreichende, zweckmäßige und wirtschaftliche Lösung – dies steht natürlich im direkten Gegensatz zu meinen Wünschen. Mein Streben nach der optimalen Ästhetik kann leicht als Luxus-Problem abgetan werden, besonders da selbst bei breitestem Lachen Millimeter zur Rot-Weiß-Linie fehlen (vgl. weiter unten Abb. 40–43). Einer meiner Professoren brachte in seinen Vorlesungen regelmäßig seine Abscheu über die „Ästhetische Zahnheilkunde" als kapitalistische Perversion des Heilberufes zum Ausdruck. Auch wenn ich dabei die Basis seiner Argumentation, nämlich die Hauptberufung des (Zahn-)Arztes als heilbringender Mediziner, nachvollziehen kann, zeigte sich für mich hier ein in früheren Generationen vorherrschendes Berufsverständnis, welches die Unmündigkeit des Patienten voraussetzt und Patientenwünsche nicht ernst genug nimmt.
Die moderne Zahnmedizin sieht für mich anders aus. In meiner Zukunft als Zahnarzt sehe ich mich als Behandler und auch Berater sowohl dem Patientenwohl als auch dem Patientenwunsch verpflichtet. Ohne Frage stehen die Gesundheit und das Patientenwohl immer an erster Stelle. Wenn die individuellen Vorstellungen des Patienten konfliktfrei mit dieser Einstellung verbunden werden können, sollte es keine Ausreden geben, als Zahnarzt auch die vollständige Erfüllung dieser Wünsche anzustreben.

Ilka Johannemann: Es folgte die Einprobe der im Rohbrand befindlichen Krone im Patientenmund. Dazu war es notwendig, die Krone und das Abutment provisorisch zu verkleben. Wir verwenden gern ein selbsthärtendes zahnfarbenes Komposit, mit dem normalerweise in Zahnarztpraxen Provisorien hergestellt werden (Protemp, 3M). Aufgrund des hohen Gingivadrucks löste sich jedoch die Verklebung im Patientenmund bei der Einprobe einige Minuten nach dem Einschrauben der Krone, noch bevor wir sie fotografieren konnten.
Beim Anprobieren der Kronen ist es mir besonders wichtig, dass dies bei Tageslicht erfolgt. Selbst Tageslichtlampen ersetzen meiner Meinung nach nicht das natürliche Tageslicht. Wir begleiten unsere Patienten zum Termin und überprüfen die Farbgebung des Zahnersatzes an verschiedenen Fenstern oder auch draußen, z.B. auf dem Innenhof. Bei der Beurteilung der Farbe sollte die Rohbrand-Krone stets mit Speichel benetzt werden, da sie sonst zu hell erscheint.

Jannik Löhnert: Die Anprobe der endgültigen Krone folgte im Dezember. Nun selbst Patient im Anprobestuhl, konnte ich mitverfolgen, wie die Krone von Schritt zu Schritt immer weniger als Zahnersatz neben meinen anderen Zähnen identifizierbar war. Die Begeisterung und Liebe zum Detail, die ich bereits 4 Jahre zuvor als Praktikant von außen miterleben konnte, machte diesen Termin zum freudigen und lehrreichen Erlebnis.

Abb. 40: Die Krone in situ, mit maximaler Lachlinie im Mund. Die Oberfläche wurde manuell noch etwas nachpoliert und so dem Glanzgrad des Nachbarzahnes 11 angeglichen.

Abb. 41: Seitenansicht des Zahnbogens mit der fertigen Krone.

Abb. 42: Nach dem Einschrauben der Implantatkrone blieb die Gingiva noch einige Minuten anämisch.

Es war völlig klar, dass ich mich von Ilka Johannemann erst mit einer Krone verabschieden würde, die sie selbst und ihr Team zu 100% zufriedenstellen würde – und so war es dann auch.

Abb. 43: Sechs Wochen nach der Eingliederung hat sich die Gingiva beruhigt und bereits an die Implantatkrone angelegt. Mesiozervikal hat sich das vernarbte Gewebe des ursprünglichen Unfalls etwas über die Krone gelegt.

Ilka Johannemann: Es erfolgte der Glanzbrand, den ich aus Erfahrung mittlerweile 20 °C unter der Temperatur des zweiten Dentinbrandes fahre. Oft kamen mir die Kronen in der Vergangenheit etwas zu glänzend aus dem Ofen und glänzten im Patientenmund mehr als die natürlichen Zähne. Falls mir die Oberfläche nach dem Brennen im Vergleich zum Nachbarzahn nicht genügend glänzt, poliere ich lieber manuell mit einer Diamantpolierpaste nach und stelle damit ganz gezielt den gewünschten Glanzgrad ein. So auch bei meinem Patienten Jannik Löhnert.
Einen Tag, nachdem ich Krone und Abutment definitiv miteinander verklebt hatte, wurde die Implantatkrone bei einem weiteren Termin im Mund verschraubt, vorsichtig Stück für Stück, um die Gingiva mit behutsamem Druck auszuformen. Erst nach dem Einschrauben konnten wir im Team Behandler-Techniker-Patient sicher den Verlauf der Inzisalkante erkennen. Wir stellten fest, dass die Inzisalkante distal noch einen Hauch zu lang war, was ich noch außerhalb des Mundes korrigierte. Danach wurde die Krone von Janniks Zahnarzt definitiv eingesetzt **(Abb. 40–43).**

Jannik Löhnert: Am Insertionstermin schraubte mein Zahnarzt Dr. Andreas Schmidt-Nonhoff die fertige Krone ohne Anpassungen ein und verschloss den Schraubenkanal. Die Gingiva, anfangs noch anämisch, zeigte sich sechs Wochen später schon sehr harmonisch. Zervikal hatte sie sich in der Zwischenzeit an die Krone angelegt und die distale Papille war schon ganz leicht in den Approximalraum gewachsen. Das Papillenwachstum setzte sich fort, und selbst Kollegen in meiner Umgebung tun sich schwer, den falschen Zahn zu identifizieren.

Fazit

Jannik Löhnert: Die Arbeit mit Ilka zeigte mir die Symbiose, die Zahntechniker und Zahnärzte eingehen können, um in interdisziplinärer Teamarbeit auf Augenhöhe zusammen mit den Patienten lebensecht erscheinenden Zahnersatz zu erschaffen. Diese Erfahrung hat mich in meinem Studium der Zahnmedizin mit am meisten begeistert und ich freue mich schon darauf, sie im kommenden Berufsleben weiterzuverfolgen. Auch wenn der computergestützten Zahnmedizin eine große Zukunft prophezeit ist, wird es weiterhin die Kunst talentierter Handwerker wie Ilka Johannemann bleiben, welche erst die wirklichen Meisterarbeiten möglich macht.

Ohne Frage beschäftigt sich kein Patient mit Zahnersatz, weil es gewollt ist, sondern er muss es, weil durch ungünstige Umstände ein Bedarf besteht. Interessierte Patienten in Planungs- und Herstellungsprozesse einzubinden, kann den unfreiwilligen und oft auch ungeliebten Zahnarztbesuch zum abwechslungsreichen und wertvollen Erlebnis machen. Das individuelle Endprodukt erfährt bei diesem Vorgehen ein deutliches Plus an Achtbarkeit, welche über die Wertschätzung der bloßen Funktionsfähigkeit hinausgeht.

Durch die eigenen Erfahrungen, welche ich als Patient und angehender Behandler gemacht habe, sehe ich heute gerade die anspruchsvollen Patientenwünsche als abwechslungsreiche Herausforderung mit dem Potenzial, immer wieder über sich hinauszuwachsen und Patienten für die Möglichkeiten der modernen Zahnmedizin zu begeistern.

Am Ende kann ein unerwarteter Schubs doch noch in die richtige Richtung führen.

Ilka Johannemann: Ziel meiner Arbeit ist es, meine Patienten mit ihren „neuen Zähnen" zufriedenzustellen. Und nichts gibt mir mehr Motivation als ein Patient, der mit echtem Interesse das Entstehen seiner Krone mitverfolgt und am Ende die Arbeit umso mehr schätzt, weil er wesentliche handwerkliche Schritte dieser Anfertigung miterlebt hat. Die Arbeit mit Jannik Löhnert in der Rolle des Patienten und gleichzeitig Studenten der Zahnmedizin war geprägt vom permanenten fachlichen Austausch. Ich sah, dass er die Zahntechnik in einem ganz anderen Umfeld als in seinen Studentenkursen kennenlernte. Ich meinerseits bekam einen lebhaften Eindruck davon, mit welchen Problemen Zahnärzte und Patienten konfrontiert sind, bevor ich überhaupt die erste Abformung in den Händen halte.

Unser Dank gilt besonders dem behandelnden Zahnarzt Dr. Andreas Schmidt-Nonhoff und dem Mund-Kiefer-Gesichtschirurgen Dr. Axel Grube, beide Bielefeld.

Bildnachweis:
© Bilder: 1, 13-43 Ilka Johannemann, Münster
© Bilder: 2 bis 12 Dr. Axel Grube, Bielefeld

ZTM Ilka Johannemann

1993	Abitur mit anschließendem zweijährigem Auslandsaufenthalt (Dänemark)
1995–1998	Zahntechnische Ausbildung in Hamm
1998–2000	Edelmetall- und Keramiktechnikerin
1999–2001	Stipendiatin in der Begabtenförderung des Bundesministeriums für Bildung, Wissenschaft, Forschung und Technologie
2001	Besuch der Meisterschule in Münster mit Meisterabschluss im November
2002–2007	Laborleiterin in Laer
2007	Einstieg bei Johannemann Zahntechnik in Münster: Spezialisierung auf hochästhetischen festsitzenden Zahnersatz, insbesondere Frontzahnästhetik; außerdem Vollkeramik und Edelmetall
Seit 2015	Keramikkurse für „Creation Willi Geller"

Mitglied des Meisterprüfungsausschusses in Münster
Autorin mehrerer Dentalfachbeiträge

ZA Jannik Löhnert

2012–2017	Studium der Zahnmedizin an der Westfälischen Wilhelms-Universität Münster mit Hospitationen und Fortbildungen besonders in der Implantologie, Prothetik und Oralchirurgie sowie Auslandsfamulaturen in Kambodscha und Nepal Während des Studiums Fachschaftsvorsitzender, Abgeordneter des Studierendenparlaments, Übungsleiter beim Hochschulsport
11/2013–2/2014	(November bis Februar) Praktikum bei Johannemann Zahntechnik
Seit 11/2016	Experimentelle Promotionsarbeit im Themenbereich „Navigierte Chirurgie in der Tumororthopädie"
12/2017	Staatsexamen an der Westfälischen Wilhelms-Universität Münster
April 2018	Vorbereitungsassistent in allgemeinzahnärztlicher Praxis in Bielefeld

Johannemann Zahntechnik
Hüfferstr. 14
48149 Münster
i.johannemann@gmx.de
www.johannemann-zahntechnik.de

Praxis Dr. Andreas Schmidt-Nonhoff
Wilhelmstraße 5–7
33602 Bielefeld
jannik.loehnert@gmail.com

Additive Fertigungsverfahren

Anwendung in der Dentaltechnik: heute und morgen

Was ist Sache beim dentalen 3D-Druck? Was kann er schon? Wofür wird er erfolgreich genutzt? Welche Verfahrensunterschiede gibt es? Mit diesen Fragen beschäftigen sich ausführlich Wissenschaftler der Universität Tübingen. Stellvertretend für das Team gibt hier ZT Sebastian Spintzyk, M. Sc., einen Überblick.

Fortschreitende Anwendungen von digitalen bzw. computergesteuerten Fertigungstechnologien in der Zahnmedizin wurden auf den letzten beiden Messen der Internationalen Dental-Schau (IDS in Köln; 2015 und 2017) präsentiert. Neuentwicklungen – wie z.B. Ultraschall-Intraoralscanner (RWTH Aachen), Schleifblöcke für den digitalen Workflow implantatgetragener Restaurationen (Vita Zahnfabrik), Produktionseinheiten, die mittels Laserablation Materialien bearbeiten (Dentalwings, Kulzer), bis hin zum Bereich der additiven Fertigungsverfahren, etwa von Herstellern wie Bego, Dentona, Formlabs, Kulzer, LukaDent, Rapid Shape, VOCO, W2P usw. – wurden dort vorgestellt. Die additiven Verfahren bieten dem Zahntechniker neue Möglichkeiten, seinen digitalen Workflow abzurunden.
Um einen Einblick in bzw. Überblick über additive Fertigungstechnologien zu vermitteln, fassen die Autoren in diesem Beitrag die unterschiedlichen Verfahren allgemein zusammen, um dann speziell auf Anwendungen im dentalen Bereich einzugehen.

Der Ausgangspunkt für jedes computerunterstütze Fertigungsverfahren, ob nun Frästechnik oder 3D-Druck, ist ein im „Computer Aided Design" (CAD) gewonnener digitaler Datensatz (z. B. STL-Datei). Im Beispiel von **Abb. 1** stellt die Tomate den dreidimensionalen Datensatz dar. Dieser wird in einem weiteren Prozess mithilfe von räumlichen X-, Y- und Z-Koordinaten weiterverarbeitet (Computer Aided Manufacturing; CAM). Das physische Bauteil wird dann Schicht für Schicht gefertigt **(Abb. 2)**. Am Beispiel der geschnittenen Tomate wird deutlich, wie die Scheiben (Schichten) in der Maschine übereinandergelegt werden.
Ein wesentlicher Vorteil der additiven Verfahren liegt im Herstellen von geometrisch komplexen Bauteilen, die mittels subtraktiver Verfahren nicht realisierbar wären. Betrachtet man das Beispiel aus Abb. 1, kann man sich vorstellen, dass die innere Struktur der Tomate durch Fräsen oder Schleifen nicht herstellbar wäre. Im 3D-Druck ist dies aber möglich.
Mittels additiver Verfahren lässt sich im Polymerisations-, Schmelz- oder Sinterprozess Schicht für Schicht des Materials über den aufbereiteten Datensatz nacheinander und übereinander aufbauen, bis das physische Bauteil fertiggestellt ist.

Überblick über zahntechnische Fertigungsverfahren

Die zahntechnischen Fertigungstechnologien, im Allgemeinen gesehen, lassen sich in drei Gebiete aufteilen **(Abb. 3)**:

- Formative Fertigungsverfahren (formbringend): Hierzu zählt die Gusstechnik, welche sich seit Jahrzehnten in der Zahntechnik im Einsatz befindet – daher in Abb. 3 mit „1.0" bezeichnet, z. B. für die Herstellung von Kronen oder Modellgussgerüsten.
- Subtraktive Fertigungsverfahren (abtragend): Sie stellen den zweiten Entwicklungsschritt „2.0" dar. Hierzu gehören das Fräsen oder Schleifen, z. B. auf modernen CNC-Fräsanlagen. Typische Anwendungen sind Zirkoniumdioxidkronen, gefräste (edelmetallfreie) Gerüste oder auch Aufbissschienen aus Kunststoff.
- Additive Fertigungsverfahren (aufbauend): In diese Kategorie – die jüngste – fällt das weite Feld des „3D-Drucks" mit seinen unterschiedlichen technologischen Lösungen, wie sie weiter unten detailliert aufgeführt werden. Parallel und synonym wird auch von „generativen" Fertigungsverfahren gesprochen. Zusätzlich muss erwähnt werden, dass der Begriff „3D-Druck" hier umgangssprachlich für die aufgeführten additiven Fertigungsverfahren benutzt wird. Rein technisch gesehen ist der 3D-Druck eigentlich ein Verfahren, welches zu den additiven Verfahren gehört.

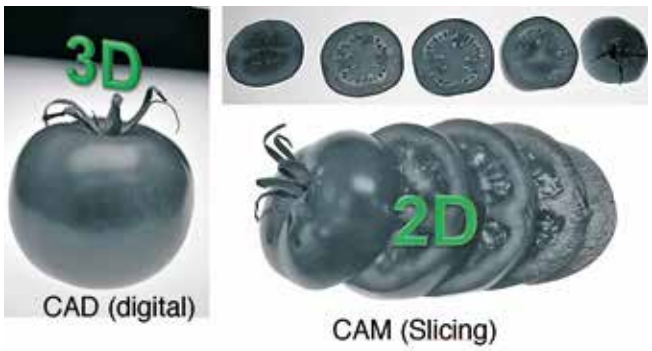

Abb. 1: Prinzip der additiven Fertigung, digitaler Schritt.

Abb. 2: Entstehung eines physischen Modells mittels Schicht-für-Schicht-Aufbau.

Einteilung der additiven Fertigungsverfahren nach ihrer Anwendung

Obwohl die Anwendungen der additiven Fertigungsverfahren auch schon in der Vergangenheit in der Zahnmedizin zum Einsatz gekommen sind, z. B. für Bohrschablonen oder Operations-Planungs-Modelle, ist diese Technologie auch heute noch nicht komplett ausgeschöpft. Durch die ständige Weiterentwicklung der Technologien und Materialien dringen die additiven Verfahren immer noch weiter vor.

Im Schaubild in **Abb. 4** sind die derzeitigen Anwendungsbeispiele in der Dentaltechnik, angelehnt an die 2014 von Professor Dr. Andreas Gebhardt genannten Einteilungen, zusammengefasst. Gebhardt spricht bei additiven Verfahren auch von generativen Fertigungsverfahren und teilt diese in zwei Bereiche ein: das Rapid Prototyping und das Rapid Manufacturing. Nach diesem Konzept stellen die Begriffe also keine austauschbaren Synonyme dar, wie im Alltag oft verwendet.

Abb. 5 zeigt z. B. Anschauungsmodelle für die Lehre der Zahnmorphologie und verschiedene geometrische Objekte nach dem Rapid Prototyping. In **Abb. 6** sind funktionelle Modelle abgebildet, die z. B. für die Operationsplanung verwendet werden. An den Modellen kann der Chirurg seine Operationsschritte durchgehen. So ist es ihm etwa möglich, vor der Operation anhand von Kunststoffmodellen Titangitter nach Bedarf an die Schädelform anzupassen. Des Weiteren können derartige Modelle für die Ausbildung von Zahnmedizinstudenten verwendet werden. Im Lehrbetrieb der Poliklinik für Zahnerhaltung, Tübingen, kommen sie bereits zur Simulation von Wurzelkanalbehandlungen zur Anwendung.

Abb. 3: Einteilung der in der Zahntechnik verwendeten Fertigungsverfahren.

Beispiele für das Rapid Manufacturing finden sich in **Abb. 7**. Man kann etwa Werkzeuge (Direct Tooling) herstellen, die für die Fertigung eines Bauteils benötigt werden. Additive Fertigungsverfahren generieren so Bauteile als Hilfswerkstücke, um z. B. anschließend eine definitive Epithese zu produzieren. Der fehlende Teil des menschlichen Körpers wird z. B. zunächst in Wachs gefertigt und später weiterverarbeitet. Zum Direct Tooling, auch

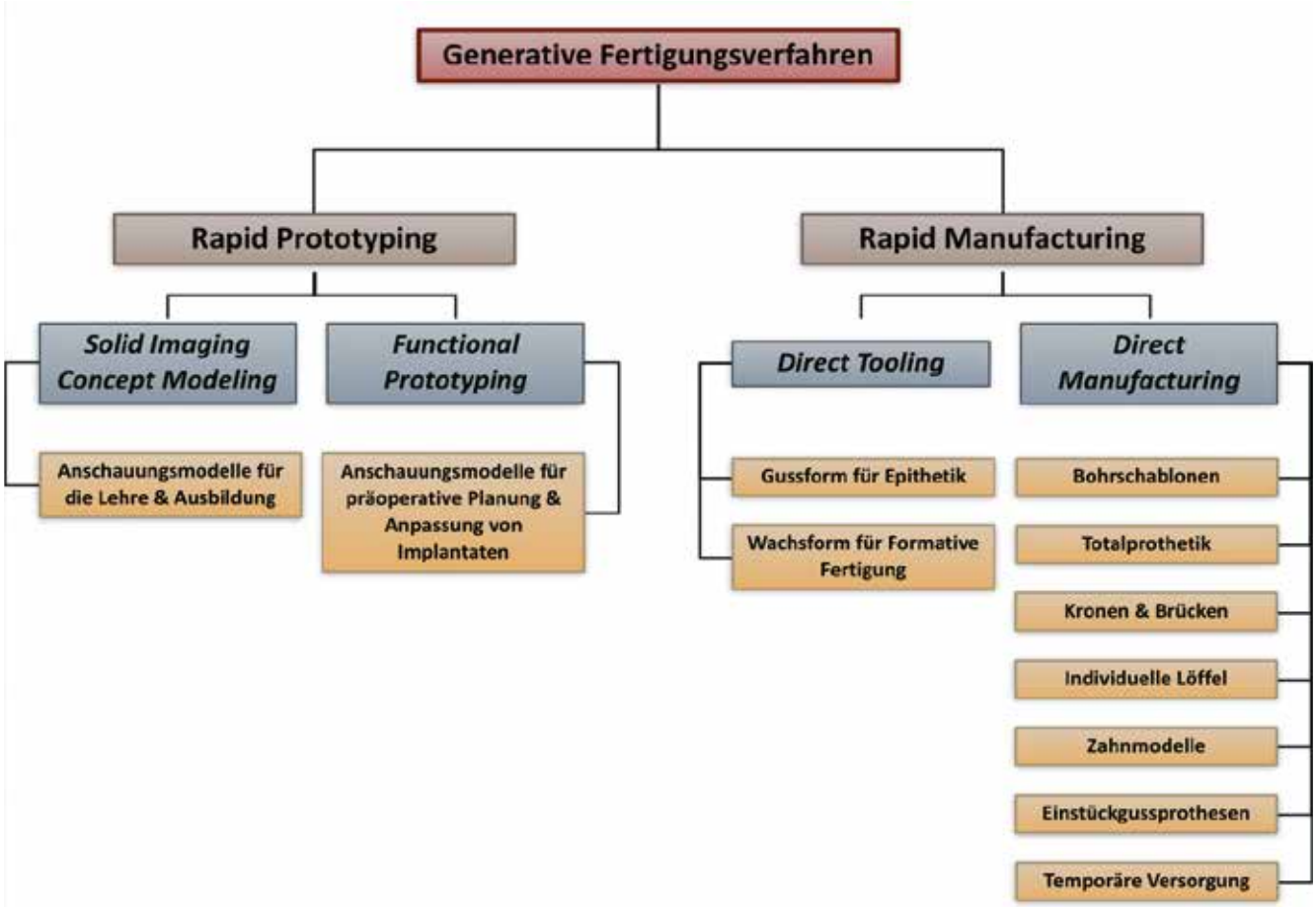

Abb. 4: Überblick über die additiven, auch „generativ" genannten Fertigungstechnologien und deren Anwendung in der Zahnmedizin in Anlehnung an Gebhardt. *(Gebhardt A. 3D-Drucken. Grundlagen und Anwendungen des Additive Manufacturing (AM). Carl Hanser Verlag, 2014)*

Rapid Tooling genannt, zählen des Weiteren additiv hergestellte ausbrennbare Formen von Kronen- oder Brückengerüsten für die Weiterverarbeitung im Feingussverfahren (Metall) bzw. in der Presstechnik (Keramik).
Ein weiteres Verfahren des Rapid Manufacturing ist das Direct Manufacturing. Anders als beim Rapid Tooling werden hier nicht Hilfs-

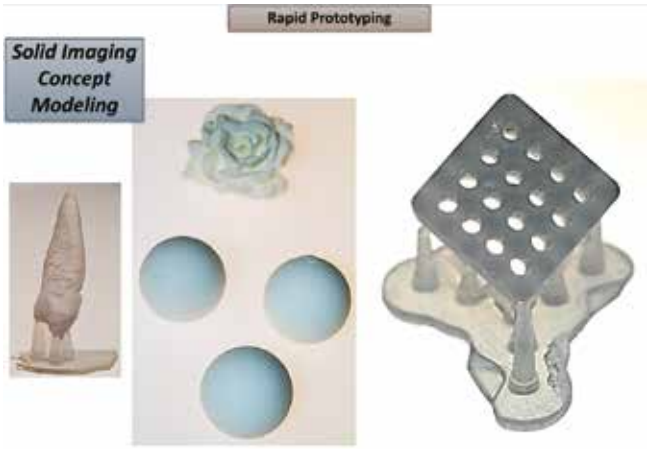

Abb. 5: Rapid Prototyping von Schaumodellen, beispielsweise für die Lehre und Ausbildung.

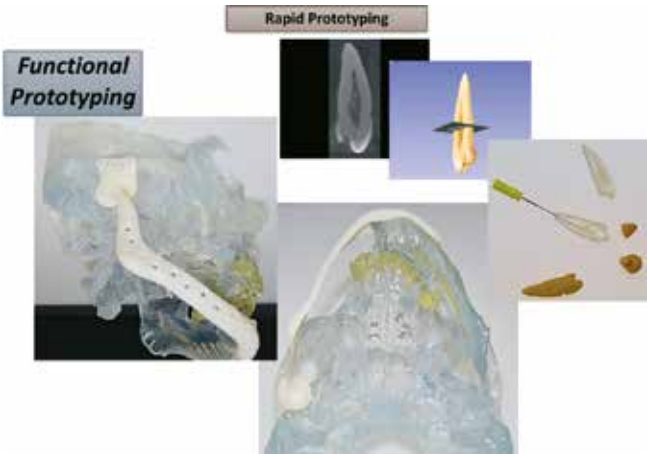

Abb. 6: Rapid Prototyping von Planungsmodellen, z. B. für die präoperative Planung, oder zur Simulation von Zahnbehandlungen, etwa in der Endodontie.



Abb. 7: Rapid Manufacturing von Hilfswerkstücken für die Fertigung von z. B. Epithesen oder Modellgussprothesen (etwa ein Wax-up für die Presskeramik).

rapidshape
DENTAL

Zeitdruck? 3D-Druck!

Drei Varianten, viele Vorteile: Die Rapid Shape D20 II, D30 II und D40 II Systeme bieten für unterschiedliche Anwender vom Praxislabor bis hin zu Großlabor und Zahnklinik die optimale Lösung für die High-Speed-Produktion von Dentalprodukten in validierter Qualität.

Ihre Vorteile:
- Schnelle Reaktionszeit dank Herstellung in nur 20 Minuten
- Flexibel für weitere Anwendungen wie Kronen und Brücken, Modelle oder Guss
- Patentiertes System, validiert von CoDiagnostix, 3Shape, Shera und Straumann

rapidshape.de

Validierte Bohrschablonen in nur 20 Minuten

werkstücke oder Formen generiert, sondern fertige Bauteile **(Abb. 8)**, die direkt im oder am Patienten zum Einsatz kommen. Die Zusammenstellung gibt Bildbeispiele für diese Art des additiven Fertigens: So lassen sich z. B. direkt hergestellte Einstückgussprothesen, individuelle Abformlöffel, Aufbissschienen oder sogar Silikonepithesen seit Neuestem direkt fertigen (Unkovskiy et al.).

Einteilung der additiven Fertigungsverfahren nach Drucktechniken

Nachdem Anwendungsbeispiele zu additiven Verfahren aufgelistet wurden, wird im Folgenden auf unterschiedliche Druckverfahren eingegangen.

Das Schmelzschichten

Beim Schmelzschichten **(Abb. 9)** wird ein Polymer-„Draht" (Filament) in einem Extruder in eine beheizte Düse gezogen bzw. gedrückt. Das Filament schmilzt in der Düse und wird über diese flüssig ausgepresst – ähnlich wie bei einer Heißklebepistole. Dieses Verfahren wird mit dem englischen Begriff „Fused Filament Fabrication" (FFF) genannt oder speziell für die Firma Stratasys mit „Fused Deposition Modeling" (FDM) bezeichnet.

Das geschmolzene Material wird auf einem beheizten Druckbett abgelegt bzw. auf der Vorgänger-Schicht deponiert. Je nach Hersteller lässt sich entweder das Druckbett in Z-Achse und der Druckkopf in X- und Y-Achse bewegen oder umkehrt. Das zu fertigende Objekt wird so Schicht für Schicht aus aufgeschmolzenem Material erstellt und kühlt anschließend ab.



Abb. 8: Rapid Manufacturing von fertigen Bauteilen (=Werkstücken) für den sofortigen Einsatz am bzw. im Patienten. Beispiele sind individuelle Löffel, Totalprothesen, Epithesen, Metallgerüste, Schienen, provisorische Kronen oder Brücken.

Der Einsatz mehrerer Druckköpfe ermöglicht die Verwendung von Stützstrukturen und erlaubt einen Multi-Material-Druck. Das FFF-Verfahren steckt im zahntechnischen Bereich aktuell noch in den Kinderschuhen. Erste Anwendungen und Studien hierzu sind aber vielversprechend. So scheint es für den Druck kieferorthopädischer Modelle und individueller Abformlöffel gut geeignet zu sein (Krey et al.). Auch Teilprothesenbasen inklusive Halteklammern können bereits im FFF-Verfahren hergestellt werden. Als erster Hersteller weltweit hat das US-amerikanische Unternehmen Valplast sein bisher nur konventionell zu verarbeitendes Thermoplast – ebenfalls mit Namen Valplast – als Filament auf den Markt gebracht. Hierdurch wird das bereits seit Jahren im Injektionsverfahren verwendete Material in das digitale Zeitalter gehoben. Da prinzipiell dasselbe Fertigungsverfahren, nämlich das Aufschmelzen und Informbringen, zugrunde liegt, konnte das Valplast-Filament **(Abb. 10)** bereits als Medizinprodukt auch für die FFF-Variante zertifiziert werden und auf umfangreiche Studien zurückgreifen (Boeckler et al., Roggendorf et al.).

Weitere Materialien, die für die zahntechnische Anwendung des FFF-Verfahrens interessant wären, sind Polyethylenterephthalat-Glycol (PETG) für Abformlöffel (vgl. Abb. 10 rechts), Polymethylmethacrylat (PMMA) für Prothesenbasen und -zähne sowie Polyoxymethylen (POM) oder gar Polyetheretherketon (PEEK).

Allen Materialien gemeinsam ist der Nachteil des FFF-Druckes,

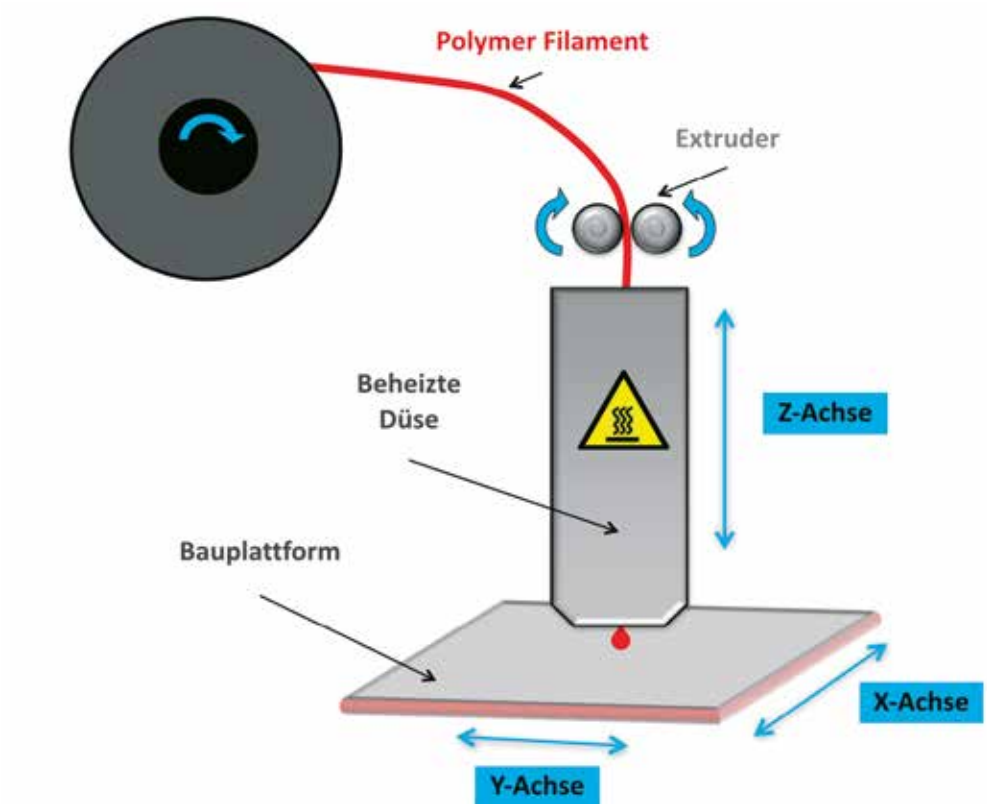

Abb. 9: Das Verfahren des „Fused Deposition Modeling" (FFF; Schmelzschichten).

Abb. 10: Mittels Schmelzschichten aus Valplast-Filament gefertigt: links eine Klammerprothese, rechts ein individueller Abformlöffel.

dass zurzeit die Auflösung des gedruckten Objektes noch nicht an die der anderen Druckverfahren heranreicht. Vorteilhaft ist es hingegen, dass aufgrund der Verarbeitung ohne Polymerisation die höchstmögliche Biokompatibilität von allen Verfahren des Kunststoff-Druckens erreicht wird.

Maskenbelichtung und punktgenaue Belichtung

Anders als beim FFF wird bei der Maskenbelichtung („Digital Light Processing"; DLP) die Schichtung nicht über Aufschmelzen und Abkühlen, sondern über Polymerisationsprozesse erreicht. Hier kommen flüssige lichthärtende Polymere zum Einsatz.

Das Polymer wird in eine Schale („Badbehälter") gefüllt, welche am Boden lichtdurchlässig ist. Über eine Lichteinheit (Lichtstrahl, Spiegel, Projektor), meist mit den Wellenlängen von 405 nm oder 385 nm, wird das Polymer durch die Wanne hindurch Schicht für Schicht ausgehärtet **(Abb. 11)**. Mithilfe des Projektors wird dazu jeweils ein „Bild" auf die gefüllte Wanne geworfen. Helle bzw. schwarz belassene Teile des projizierten Bildes (Maske) bestimmen die Stellen, die vom Licht erreicht werden. Das ausgehärtete Objekt befindet sich hier an einer Bauplattform haftend, die über die Z-Achse in bzw. aus der Wanne heraus bewegt wird.

Der DLP-Druck ist das in der Zahntechnik zurzeit weitest verbreitete Verfahren. Nicht zuletzt aufgrund des rapiden Preisfalls bei DLP-Druckern bildet es einen schnellen Einstieg für die Dentallabore **(Abb. 12a u. b)**.

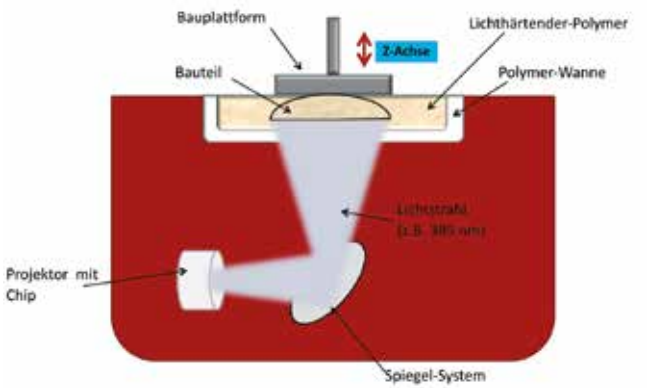

Abb. 11: Prinzip eines DLP-Druckers.

Das DLP-Verfahren ist eine Variante des Lithografie-Verfahrens, das mit lichthärtenden Systemen arbeitet. Die andere Variante ist die Stereolithografie („Stereolithography Apparatus"; SLA): Hier erfolgt die Belichtung punktgenau und sukzessive mittels eines Lasers, nicht flächig durch eine Maske hindurch. Den wesentlichen Technologieunterschied macht die jeweils entwickelte Belichtungseinheit aus. Diese wiederum führt zu Unterschieden in den eingesetzten und einsetzbaren Materialien. Zum Beispiel werden mit dem Form2-Gerät **(Abb. 13)** Materialien mit der Wellenlänge 405 nm verwendet. Welcher Variante man auch folgt, nach dem Belichtungsprozess im Drucker muss das Objekt noch einem sogenannten Postprocessing unterzogen werden, um den Polymerisationsprozess vollständig ab-

Abb. 12a: DLP-Gerät der Firma W2P.

Abb. 12b: Der DLP-Drucker D30 II der Firma Rapid Shape.
© Rapid Shape, Heimsheim

Abb. 13: SLA-Gerät der Firma Formlabs.

zuschließen und eine volle Dimensionsstabilität und Biokompatibilität zu erreichen. Hierzu müssen die Bauteile in einem Akoholbad gereinigt und anschließend in speziellen Lichthärtegeräten mit der entsprechenden Wellenlänge nachbelichtet werden.
Ein breites Angebot an erhältlichen Photopolymeren deckt schon heute ein weites Spektrum zahntechnischer Anwendungsmöglichkeiten ab. Für Bohrschablonen über ausbrennbare Gerüstformen bis hin zu Prothesenbasen und Aufbissschienen sind die verschiedensten Materialien bereits im Einsatz – in der Regel auf Basis eines lichtpolymerisierenden Acrylates.
Vorteile der Lithographie-Druckverfahren betreffen die relativ hohe Genauigkeit, den hohen Durchsatz sowie die Vielfalt an zugelassenen Materialien. Ein großer Nachteil der Lithografie-Verfahren besteht noch in der ebenso von konventionellen lichthärtenden Dentalmaterialien her bekannten fehlenden Beständigkeit der Materialien in Bezug auf Dimensionsstabilität, Biokompatibilität und Materialeigenschaften.

Das PolyJet-Verfahren

Beim PolyJet-Verfahren **(Abb. 14)** wird wie bei einem herkömmlichen Tintenstrahldrucker mit einem Kartuschen-System gearbeitet. In den Kartuschen befinden sich lichthärtende Polymere, die über feine Düsen („Jets") auf ein Druckbett gesetzt werden. Nach dem Auftrag wird über die im Druckkopf eingebauten UV-Lampen die jeweilige Schicht polymerisiert.
Das PolyJet-Verfahren ist bereits seit Längerem im Dentalbereich etabliert und dient dort z. B. dem Drucken von Dentalmodellen (etwa in der Aligner-Therapie) oder ausbrennbaren Objekten für die Gusstechnik. Die Hauptgruppe der bisher verwendeten Materialien basiert auf Acrylaten, diese sind teils mit keramischen Füllstoffen versetzt.
Ein großer Vorteil des PolyJet-Verfahrens liegt in der Verwendung von Kartuschen, die prinzipiell auch einen Multi-Material- bzw. Multi-Farbdruck gestatten. Diese Möglichkeit mag in Zukunft spannend werden, da so z. B. der Druck von anatomisch gestalteten Konfektionszähnen (Schweiger et al.) oder von Prothesenbasen inklusive integrierter Prothesenzähne im gleichzeitigen Druckvorgang möglich sein könnte.
Es lassen sich über mehrere Druckköpfe Stützstrukturen mitdrucken, die aus anderem Material als das eigentliche Objekt bestehen

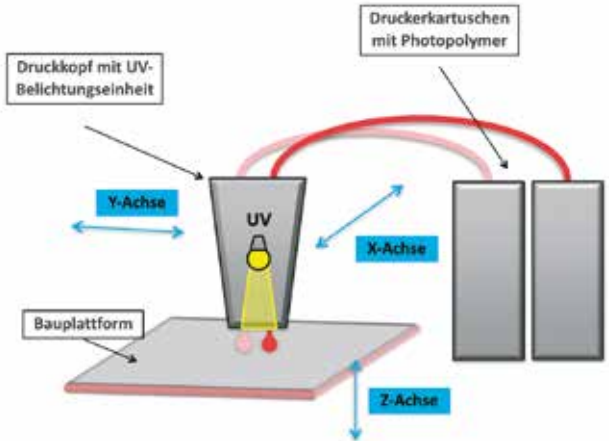

Abb. 14: Das PolyJet-Verfahren der Firma Stratasys, Rehovot/Israel.

und effizient zu entfernen sind. Positiv zu vermerken sind sicherlich auch die hohe Auflösung beim PolyJet-Verfahren sowie der relativ gute Materialdurchsatz.
Es ist als nachteilig anzusehen, dass relativ hohe Kosten für Geräte und Materialkartuschen anfallen. Hinzu kommen die zurzeit begrenzte Verfügbarkeit unterschiedlicher Photopolymere sowie die mit lichthärtenden Materialien einhergehende geringere Biokompatibilität und Langzeitbeständigkeit. Dies gilt im selben Maße wie bei den Photopolymeren für die Lithografie-Verfahren.

Selektives Laserschmelzen

Beim „Selective Laser Melting" (SLM; **Abb. 15**) werden Metalllegierungen als druckbares Material in Pulverform verwendet. Das Pulver befindet sich in einer Kammer, die in der Z-Achse bewegt werden kann. Die einzelnen Schichten werden mittels einer Laser-Quelle, über eine Spiegel-Optik geleitet, aufgeschmolzen. Nach jeder Schicht wird mit einem Rakel die alte Schicht des Pulvers entfernt und eine neue Schicht aufgebracht, während sich die Bauplattform in der Z-Achse nach unten bewegt. Die fertigen Objekte müssen anschließend noch über eine Nachbearbeitung fertiggestellt werden (Temperaturbehandlung und Verschleifen der Stützstrukturen).
In der Zahntechnik kommen zurzeit die aus der konventionellen Gusstechnik bekannten Legierungen mit Gold, Titan oder Kobalt-Chrom auch in der Laserschmelztechnik zum Einsatz. Dieses Verfahren stellt eine hohe Anforderung an die verwendeten Materialien in Bezug auf Rieselfähigkeit, Beschaffenheit und Größe der Pulverpartikel. Bei der Verwendung solcher Geräte für die additive Fertigung ist ein sehr hoher technologischer Aufwand nötig und die Methode bietet sich deshalb eher für dienstleistende Fertigungslabore an.
Vorteilhaft am SLM-Verfahren sind die hohe Genauigkeit des Verfahrens und die Biokompatibilität der Materialien. Als nachteilig werden die pockenartige Oberfläche sowie das aufwendige Entfernen und Verschleifen der metallischen Stützstrukturen angesehen. Nachteilig ist zurzeit auch noch der hohe Preis dieser SLM-Geräte, wobei seit kürzerer Zeit auch SLM-Geräte aus dem Nicht-Dental-Bereich für unter 10.000 Euro auf den Markt gekommen sind. Sicherlich wird sich gerade hier in den nächsten Jahren noch viel weiterentwickeln. Daneben gibt es auch das dem völligen Aufschmelzen eng verwandte Verfahren des Lasersinterns.

Ausblick

Wurde in der Vergangenheit der 3D-Druck aufgrund der hohen Kosten in den meisten Fällen für den Prototypenbau ausschließlich in der Industrie verwendet, ist diese Technik in der heutigen Zeit durch den Wegfall einiger Patente und neue, günstige Technologien für den breiten Markt finanzierbar geworden. Heutzutage kann ein einfacher 3D-Drucker für wenige Hundert Euro quasi von jedermann käuflich erworben werden. In sogenannten „FabLab Communities", die es als offene Werkstätten auch in etlichen deutschen Städten gibt, schließen sich interessierte Personen zusammen. Sie setzen sich mit additiven Verfahren auseinander und teilen in der Community Wissen und Geräte miteinander. Die 3D-Druck-Technologie, die sich dabei für Konsumenten am erschwinglichsten darstellt, ist das beschriebene Filament-Verfahren, welches sich aus Sicht der Autoren auch verstärkt für dentale Anwendungen an-

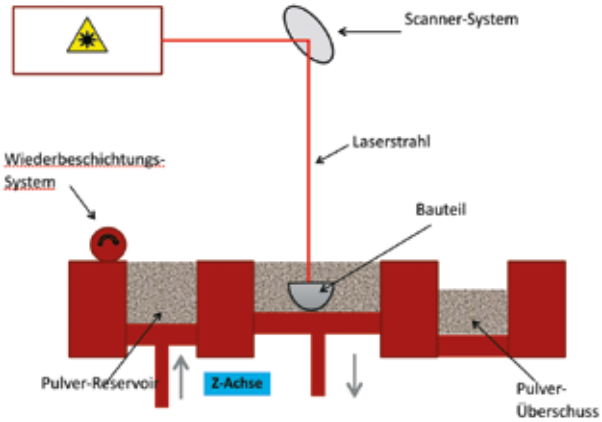

Abb. 15: Das selektive Laserschmelz-Verfahren.

bieten würde. Eine Studie von Kasparova et al. hat gezeigt, dass FFF-gedruckte Modelle im Vergleich zu klassischen Gipsmodellen eine ähnliche Präzision aufweisen. Somit wäre das FFF-Verfahren auch z. B. für Situationsmodelle nach digitaler Abformung und die Herstellung von individuellen Abformlöffeln für die Prothetik denkbar. Ein großer Vorteil der im FFF-Verfahren gedruckten Löffel liegt im Vergleich zur konventionellen Herstellung (lichthärtendes Polymer auf dem Modell adaptieren) in der hohen Biokompatibilität, sodass der Zahntechniker nicht mehr mit den lichthärtenden Löffelmaterialien in Kontakt kommt. Zusätzlich erhöht sich die Reproduzierbarkeit der Fertigung. Es lassen sich Platzhalter digital einstellen und somit auch gleichmäßige Abformmassen-Stärken realisieren. Groth et al. nennen sogar die Herstellung von Retainern und Alignern, die mittels FFF-Verfahren hergestellt werden.

Um zu untersuchen, ob das Schmelzschichten und die verwendeten Materialien überhaupt am Patienten angewandt werden können, wurden im biologischen Labor der Sektion für Medizinische Werkstoffkunde & Technologie (Sektion MWT) am Universitätsklinikum Tübingen erste Biokompatibilitäts-Test nach ISO-Standard mit einem kommerziell erhältlichen Polylactid-Filament (PLA) durchgeführt. Die Ergebnisse zeigen: Im Vergleich zu einem lichthärtenden Polymer, wie es z. B. für Löffelplatten eingesetzt wird, weist das verwendete PLA-Material ein ähnliches biologisches Verhalten auf wie konventionelle Löffelmaterialien. Weitere FFF-Polymere wie Valplast (Polyamid 12) oder PETG des Herstellers Arfona sind sogar bereits als Medizinprodukt für den oralen Einsatz CE-zertifiziert.

Erste Ergebnisse zeigen ein mögliches Anwendungspotential in der Zahntechnik für Polymer-Filamente im FFF-Verfahren. Weitere biologische Untersuchungen wie z. B. ein Test zur Zellproliferation oder Überlebensfähigkeit von Zellen (XTT-Test) und Tests an Extrakten sollten durchgeführt werden, um die biologische Verträglichkeit der angebotenen Materialien auf dem Markt zu belegen. Außerdem sollten die Materialverträglichkeit und Haftung z. B. mit den nachfolgend eingesetzten Abformmaterialien untersucht werden.

Bereits durch den Einsatz von ersten digitalen Fertigungstechnologien, wie z. B. der subtraktiven Bearbeitung mittels CNC-gesteuerter Fräsmaschinen, kamen neue Werkstoffe in der Zahntechnik zur Anwendung. Viele dieser Werkstoffe würden sich mit den herkömm-

Abb. 16: Anforderungen in der Prozesskette Zahntechniker-Zahnarzt-Patient an die additiven Verfahren.

lichen Fertigungstechnologien nicht verarbeiten lassen. Außerdem können nun auf einfache Weise reproduzierbare und homogene Werkstücke gefertigt werden. Durch die hinzugekommene additive Fertigung lassen sich jetzt auch komplizierte, bislang schwierig zu realisierende Geometrien automatisiert herstellen.

Digitale Technologien üben einen starken Druck auf das berufliche Profil der Zahntechnik aus, sodass sich Zahntechniker mit diesen Fertigungsverfahren auseinandersetzen müssen. Auch die berufliche Bildung und Ausbildung muss diesem neuen Anforderungsprofil gerecht werden. Gleichzeitig können die neuen Fertigungsverfahren auch dem Berufsbild des Zahntechnikers neue Attraktivität verleihen und so auch junge Menschen zum Ergreifen dieses Handwerksberufes gewinnen. Durch den Einsatz dieser Verfahren wird das Berufsbild noch vielfältiger gestaltet; neue Verfahren dienen als Motivation für die Aus- und Weiterbildung und sind unerlässlich in der engen Zusammenarbeit mit dem behandelnden Zahnarzt, um die höchste Patientenzufriedenheit sicherzustellen **(Abb. 16)**.
Nicht zuletzt war es der Fachkräftemangel, der die Automatisierung in der Zahntechnik vorangetrieben hat. So wird versucht, durch den gezielten Einsatz neuer Technologien fehlendes Personal auszugleichen bzw. bestehendes Personal für andere Fertigungsschritte verfügbar zu machen.

Die additiven Fertigungsverfahren sind im Dentallabor für die breitere Masse verfügbar geworden und es wird sich erweisen, inwieweit folgende Entwicklungen diese Technologie noch verbessern. Erste Ansätze zeigen 3D-Drucker mit eingebauter Nachbearbeitungseinheit: Die Automatisierung bezieht auch Schritte wie Reinigen in Alkohol und Nachbelichten mit ein (Structo 3D: Velox). Maschinen wie die der Firma Carbon zeigen eine signifikant erhöhte Fertigungsgeschwindigkeit, die den Produktionsausstoß von 3D-gedruckten Objekten erhöhen würde (Carbon: M1). Die gleichen Ansätze gibt es auch im Bereich des Filament-Drucks. Hier haben Forscher am Massachusetts Institute of Technology das Verfahren so modifiziert, dass eine 7-fache Volumendurchflussrate möglich wird. Die Prozessgeschwindigkeit erhöht sich gegenüber herkömmlichen FFF-Geräten deutlich (Go & Hart).
Im Bereich der Materialentwicklung für Lithografie-Verfahren geht die Firma Cubicure derzeit einen vielversprechenden Schritt. Hier wird der Bauraum des 3D-Druckers (Caligma) beheizt: Somit lassen sich hochgefüllte Polymer-Systeme mit einer hohen Viskosität verwenden, die in ihren mechanischen Eigenschaften denen der normalen Lithografie-Materialien überlegen sind (Hot Lithography). Auch im Bereich der Keramikverarbeitung gibt es Ansatzpunkte für additive Verfahren, die vielleicht in der Zukunft für dentale Anwendungen eingesetzt werden könnten (Lithoz; XJET; Rapidshape).

Diese spannenden Ausblicke zeigen das Entwicklungspotenzial im Bereich der additiven Fertigungsverfahren und es ist abzuwarten, was uns für die Dentaltechnik in der Zukunft als Anwendungsmöglichkeiten zur Verfügung stehen wird.

Danksagung

Als Erstes danken wir allen Kollegen am Universitätsklinikum Tübingen, die im Projekt „Anwendung von additiven Fertigungsverfahren in der Zahnmedizin" (https://www.researchgate.net/project/Additive-manufacturing-in-dentistry) mitwirken und zum guten Gelingen beitragen.
Des Weiteren danken wir Markus Nordmann (VOCO GmbH, Cuxhaven) und den Kollegen der Firma W2P Engineering GmbH (Klosterneuburg, Österreich) für die sehr gute Unterstützung beim Umgang mit den Materialien und der DLP-Technologie. ■

Literaturverzeichnis unter
www.ztm-aktuell.de/literaturlisten

Auswahl von Herstellern und Produkten aus dem dentalen 3D-Druck-Bereich

Firmennamen	Firmensitz
Bego	Bremen
Dentalwings	Letourneux, Montreal/Kanada
Dentona	Dortmund
Formlabs	Somerville, Massachusetts/USA
Kulzer	Hanau
Lithoz	Wien/Österreich
LukaDent	Schwieberdingen
Rapid Shape	Heimsheim
W2P Engineering	Klosterneuburg/Österreich
XJET	Rehovot/Israel
Vita Zahnfabrik	Bad Säckingen
VOCO	Cuxhaven

Materalien und Geräte	Firmen
Caligma	Cubicure, Wien/Österreich
Form2	Formlabs, Somerville, Massachusetts/USA
M1	Carbon, Redwood City, Kalifornien/USA
PolyJet	Stratasys, Rehovot/Israel
r.Pod	Arfona, Brooklyn, New York/USA
SOLFLEX 170PLUS	W2P Engineering, Klosterneuburg/Österreich
Valplast	Johannes Weithas GmbH & Co. KG, Lütjenburg
VELOX	Structo/Singapur

Diese Aufstellungen erheben keinen Anspruch auf Vollständigkeit.

Verfasser:

Hauptautor: Sebastian Spintzyk; M. Sc. ZT **(1)**
Alexey Unkovskiy; Dr. med. dent. **(2)**
Thies Elteste; Geschäftsführer **(3)**
Bernd Koos; Prof. Dr. med. dent. **(4)**
Ashraf ElAyouti; PD Dr. med. dent. **(5)**
Fabian Hüttig; OA Dr. med. dent. **(2)**
Jürgen Geis-Gerstorfer; Prof. Dr. rer. nat. **(1)**

Anschriften:

(1) Sektion Medizinische Werkstoffkunde & Technologie
Universitätsklinikum Tübingen, Osianderstr. 2-8,
72076 Tübingen

(2) Poliklinik für Zahnärztliche Prothetik mit Propädeutik
Universitätsklinikum Tübingen, Osianderstr. 2-8,
72076 Tübingen

(3) Johannes Weithas GmbH & Co. KG
Gartenstr. 6, 24321 Lütjenburg

(4) Poliklinik für Kieferorthopädie
Universitätsklinikum Tübingen, Osianderstr. 2-8,
72076 Tübingen

(5) Poliklinik für Zahnerhaltung
Universitätsklinikum Tübingen, Osianderstr. 2-8,
72076 Tübingen

M. Sc. ZT Sebastian Spintzyk

2005	Gesellenprüfung zum Zahntechniker und danach kurze Gesellenzeit
2006	Abschluss: Fachhochschulreife Carl-Severing Berufskolleg für Handwerk & Technik Bielefeld
2011	Abschluss: B. Sc. Hochschule Osnabrück
Seit 2011	wissenschaftlicher Mitarbeiter in der Sektion „Medizinische Werkstoffkunde & Technologie“ (Leitung: Prof. Dr. rer. nat. Jürgen Geis-Gerstorfer) am Universitätsklinikum Tübingen
Seit 2014	Leitung der Arbeitsgruppe „Dentaltechnologie/3D-Druck“
2018	Abschluss: M. Sc. Steinbeis Transfer Institut, Biomedical Interdisciplinary Dentistry (STI-BID), Stuttgart

M. Sc. ZT Sebastian Spintzyk
Universitätsklinikum Tübingen
Sektion „Medizinische Werkstoffkunde & Technologie“
Osianderstrasse 2-8 · 72076 Tübingen
Sebastian.Spintzyk@med.uni-tuebingen.de

made in Germany

original model-tray®-system

Moderne Modellherstellung auf den **PUNKT** gebracht.

~~€ 175,–~~
nur
€ 95,–
Starter-Set für die ersten 75 Modelle!

passt in jeden Artikulator
Präzision ohne Pins
keine Entlastungsschnitte nötig
wiederverwendbar
bis zu 75% Zeitersparnis
BEL-abrechenbar

DIGITALE MODELLHERSTELLUNG
mit dem profiCAD-System

model-tray GmbH
Julius-Vosseler-Str. 42
22527 Hamburg | Germany
Tel. +49 (0)40 – 3990366 - 0
Fax +49 (0)40 – 3990366 - 22
Freecall 0800 – 3381415
info@model-tray.de | www.model-tray.de

DENTAL KOMPAKT 2018

Das Jahrbuch für Dentalprodukte

Mehr als 2.500 Dentalprodukte zu Zahnmedizin und Zahntechnik direkt miteinander vergleichen – und das alles in einem Werk. So sparen Sie wertvolle Zeit bei Investitionsentscheidungen in der Zahnarztpraxis und im Dentallabor.

Jetzt bestellen:
www.spitta.de/dentalkompakt2018

DENTAL KOMPAKT 2018 – Das Jahrbuch

Nachschlagewerk, über 100 verschiedene Produktvergleiche
komplett in Farbe, DIN A4,
verstärkter Umschlag, gebunden
€ 50,– zzgl. Versandkosten und MwSt.
Best.-Nr. 1008097112

NEU
Nur € 50,–

spitta

Spitta Verlag | Ammonitenstraße 1 | 72336 Balingen

DENTAL KOMPAKT online

Das Vergleichsportal für Dentalprodukte



www.dentalkompakt-online.de

über 4.000 Dentalprodukte online vergleichen

Der besondere Redaktionstipp: Auch das ist Ausbildung!

„Man verliert nie, entweder man gewinnt oder man lernt!“

Teil 2: Mammutaufgabe Modellherstellung beim Gysi-Wettbewerb

Beim Wettbewerb um den Gysi-Preis für Auszubildende ist die Herstellung der Modelle, wie bei der Meisterprüfung, Teil der Aufgabe. Die Goldpreisträgerin des dritten Lehrjahres Laura Martinez berichtet hier, welchem Konzept sie folgte und wie sie Schritt für Schritt vorgegangen ist.

Jeder Teilnehmer muss sich überlegen, wie er es anstellt und was er unternimmt, um zu eigenen und geeigneten Modellen zu kommen. Da die Ansprüche an dieses Modell die im täglichen Laboreinsatz übertreffen, war dies bei meinem Wettbewerbsbeitrag im vergangenen Jahr die erste hohe Hürde, die ich zu nehmen hatte. Was ich in unserem Labor schnell gelernt habe, ist der Satz: „Modelle sind die Visitenkarte des Labors.“ Auf meinen Fall gemünzt hieß das: Sie sind der Präsentierteller der Teilnehmerarbeit. Schon beim ersten Blick lässt sich am Erscheinungsbild des Modells innerhalb von Sekunden ein Urteil über Sorgfalt, Genauigkeit und den Willen zur Qualität der Arbeit fällen. Aus diesem Grund ist es enorm wichtig, seinen Fokus nicht nur auf die zu schaffende Prothetik, sondern eben auch auf die anzustrebenden Modelle zu legen.

Mein Lösungsansatz: Ein Alveolen-Modell

Der „Knackpunkt“ bestand vor allem darin, ein Modell herzustellen, aus dem die Stümpfe herausnehmbar sind. Da im Oberkiefer die Aufgabe lautete, einen Modellguss mit Transversalband zu gestalten (vgl. Teil 1 dieses Beitrags unter www.ztm-aktuell.de/martinez), kam ein gewöhnliches Sägestumpfmodell nicht in Betracht. Die Antwort auf die Frage, wie so ein Modell aussehen soll, lautet: Alveolen-Modell! In dem Buch „Symbiosis“ [1] wird diese Modellart als „die Kür in der Gips-Vollmodell-Herstellung, sowohl in Funktion und Präzision als auch im Erscheinungsbild“ beschrieben. Es ist ein sehr anspruchsvolles und zeitaufwendiges Verfahren – doch die Mühe lohnt sich. Das Gefühl, das fertige Alveolen-Modell mit Steckstümpfen in den Händen zu halten, ist unbeschreiblich!

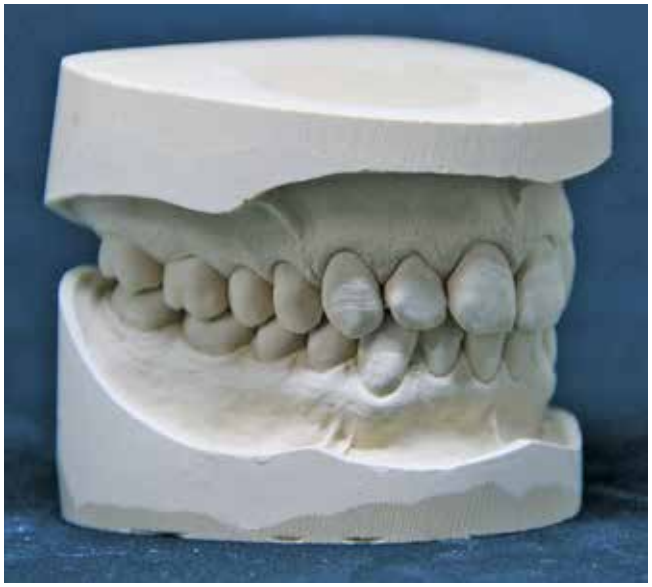

Abb. 8: Das Ausgangsmodell mit vollbezahntem Kiefer.

Anpassungen und Kunststoffstümpfe

Der große Vorteil, kein Modell zu erhalten, sondern selbst eines herstellen zu müssen, liegt darin, dass man sich die Kiefersituation selber aussuchen kann. Das Modell sowie die Stümpfe sind so anzupassen, dass man perfekte Konditionen für die Arbeit vorliegen hat. Ich habe dafür zwei schöne Modelle mit vollbezahnten Kiefern und perfekter Interkuspidation nach Vorgaben des Befundes bearbeitet **(Abb. 8)**. Für meine Wettbewerbsteilnahme benötigte ich die Stümpfe 14, 16, 23, 26, 32 und 34. Die Modelle mussten aus Gips angefertigt werden, die Stümpfe durften aus Gips oder Kunststoff hergestellt werden.

Die in unserem Labor vorhandenen vollbezahnten Kiefermodelle, die ich ausgesucht habe, wurden als Erstes mit Silikon dubliert, um Dublierformen zu erhalten **(Abb. 9)**. Diese dienten als Basis für den Herstellungsprozess meiner Prothetik.

Die benötigten Stümpfe stellte ich aus Modellkunststoff her. Um Material zu sparen, ist es ratsam, den nicht benötigten Teil des Kiefers mit Knete auszublocken. In die so entstandenen Fächer der Dublierform goss ich nun Kunststoff **(Abb. 10)** und gab das Werk zum Polymerisieren in den Drucktopf. Mit einer Trennscheibe werden dafür die Kieferstücke in Segmente getrennt, um sie hinterher mit dem Handstück und einer grobverzahnten Fräse konisch zu schleifen. Wichtig hierbei ist, dass die konische Fläche direkt am zervikalen Rand der anatomischen Krone beginnt. Dieser Rand de-

Abb. 9: Herstellung der Silikonformen.

finiert die Grenze Kunststoff/Gips. Nachdem ich die Stümpfe in die gewünschte Form gebracht hatte, wurden sie noch gepinnt **(Abb. 11)**. Anschließend bearbeitete ich die Stümpfe mit feinkörnigem Schleifpapier weiter und polierte sie mit einer Ziegenhaarbürste und Polierpaste auf Hochglanz. Um später die Führungspins auf eine gemeinsame Höhe trimmen zu können, versah ich sie mit 0,3 mm dicken Wachsdrähten. Es empfiehlt sich, die konische Fläche dünn mit Vaseline zu isolieren, um das Anhaften des Gipses am Kunststoff zu verhindern und das problemlose Herausnehmen der Stümpfe zu ermöglichen.

Diese Einzelstümpfe, mit der vorhandenen vollanatomischen Zahnkrone, wurden nun in die Dubliersilikonform eingeklebt **(Abb. 12)**, um für den korrekten Sitz beim Ausgießen des Zahnkranzes mit Gips zu sorgen. Als der Gips abgebunden war, entnahm ich das Modell aus der Silikonform und trimmte es von basal bis zu den Führungspins **(Abb. 13)**. Danach wurden die Kunststoffstümpfe vorsichtig aus den Alveolenfächern herausgedrückt. Hier wird nun genaues Arbeiten belohnt – wer vorher gepfuscht hat, dem werden nun Teile der Gingiva absplittern.

Letzte entscheidende Schritte

Für den vorgegebenen Befund, sprich die prothetische Ausgangslage, benötigte ich mehrere Schaltlücken. Diese entstanden durch das Wegfräsen der Gipszähne, die sich noch zwischen jeweils zwei Kunststoffstümpfen befanden. Anders als bei einer Patientenarbeit kann/muss man sich hier den Kieferkamm und das marginale Parodontium selbst gestalten **(Abb. 14)**.

Jetzt darf man Zahnarzt spielen!

Die Kronen müssen mit einer Hohlkehlpräparation versehen werden. Dafür fräste ich mit einer konischen Fräse in einem Winkel von ca. 4 Grad um die Krone herum. Zu beachten war, dass die Präparationsgrenze sublingual zu liegen hatte. Das wirklich Tolle, aber auch Unrealistische an diesem Schritt ist, dass man sich den benötigten Platz selbst schaffen kann. Es ist somit ausgeschlossen, dass man hinter-

Abb. 10: Beim Ausgießen der Kunststoffstümpfe.

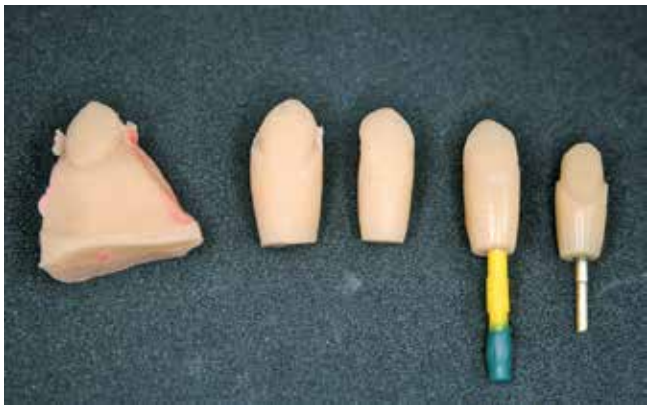

Abb. 11: Die Herstellungsschritte der Kunststoffstümpfe.

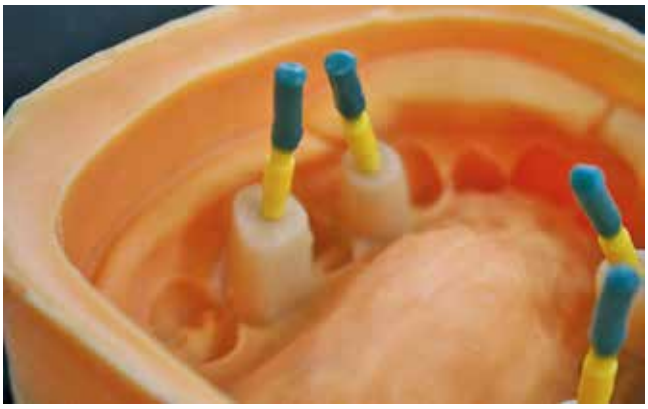

Abb. 12: Kunststoffstümpfe vor dem Ausgießen mit Gips in der Silikonform.

A**bb. 13:** Das Modell vor dem Präparieren der Stümpfe.

A**bb. 14:** Das fertige Modell mit Schaltlücken und präparierten Stümpfen.

her zu wenig Platz für die Verblendung hat! Mit feinem Sandpapier und etwas Wasser gab ich dem Modell nach der Herstellung der Arbeit den letzten Schliff. Die Gipsoberfläche wird durch diesen Schritt wunderbar glatt. Falls vorhanden, kann man diese Oberfläche zusätzlich mit etwas Modellbalsam einreiben. Dies sorgt für einen schönen Seidenglanz.
Damit war mein Modell bereit für die Aufnahme der Prothetik. Vor allem brauchte es nach dieser Mühe den ersten Blick der Jury nicht zu scheuen ... und ebenso wenig die eingehende Betrachtung.

Die Teilnahme

Die Gysi-Siegerarbeiten aller Wettbewerbsjahrgänge 2017 (Gold, Silber und Bronze des 2., 3. und 4. Lehrjahres) waren während der gesamten Internationalen Dental-Schau in Vitrinen ausgestellt. Der breite Boulevard zwischen den Hallen, in dem sich diese immer befinden, ist stets stark frequentiert und viele Messebesucher bleiben stehen, um sich alles genau anzusehen. Wir Azubis haben den Bereich zu unserem Treffpunkt erklärt und immer hielten sich welche von uns dort auf. So konnten wir mit den Betrachtern – und diese mit uns – in Kontakt treten und Fragen beantworten.
Ich selbst habe im Februar dieses Jahres meine Gesellenprüfung abgelegt und zähle nun also nicht mehr zum möglichen Teilnehmerkreis. Aber im Sommer 2018 beginnt die Bewerbungsfrist für den nächsten Gysi-Preis. Ich will gerne jedem Appetit machen und Neugierige können sich auf www.facebook.com/gysipreis/ ein Video anschauen. Informationen gibt es außerdem auf www.vdzi.net/schueler-und-auszubildende/der-gysi-preis.html. ■

Quelle:
[1] Weiler T. Symbiosis – Tipps und Tricks für den ambitionierten Zatechniker. Verlag Neuer Merkur. 288 Seiten, 825 Abbildungen. 1. Auflage 2015. ISBN 978-3-95409-021-1. S. 94.

Laura Martinez

Juni 2011	Allgemeine Hochschulreife (Kolping-Kolleg Freiburg)
2011–2014	Studium für das Lehramt, Tübingen (Biologie) und Freiburg (Biologie, Chemie und Geographie)
September 2014	Beginn der Ausbildung zur Zahntechnikerin bei Jürgen Rund Dentaltechnik, Teningen
23. März 2017	Verleihung des 16. Gysi-Preises (1. Platz im 3. Lehrjahr)
Februar 2018	Abschlussprüfung zur Zahntechnikerin an der Carl-Engler-Schule, Karlsruhe
Seit Februar 2018	Weiterbeschäftigung bei Jürgen Rund Dentaltechnik

Wie ich zur Zahntechnik gekommen bin

Zur Zahntechnik bin ich über Umwege gekommen. Dort habe ich nun endlich meinen Traumberuf gefunden – lieber spät als nie. Bei Rund Dentaltechnik habe ich intensiv gelernt, wie man präzisen und schönen Zahnersatz herstellt, und damit werde ich mich weiterhin mit Engagement und Freude beschäftigen.

Jürgen Rund Dentaltechnik
Otto-Lilienthal-Str. 9 · 79331 Teningen-Nimburg
E-Mail direkt: LMartinezdeAS@t-online.de
E-Mail Betrieb: jr.dental@t-online.de
www.rund-dentaltechnik.de

16.06.2018
TAG DER OFFENEN TÜR
mit Ausstellung und 4 Vorträgen!

ZTM Thomas Riehl
„Scanner E-Serie: Überblick & Möglichkeiten."
3Shape Germany

Manuela Sayer
„Die nächste Generation Zirkoniumdioxid."
Pritidenta

M.Sc. Phillip Gromzig
„Dental-Digital-4.0 - Additive Technologien."
Fraunhofer IAPT

ZTM Thomas Riehl
„Workflow der Daten aus Intraoralscannern."
3Shape Germany

Freunde treffen und Neues erfahren!

3shape
pritidenta
imes-icore
GC
DATRON

Bitte melden Sie sich an unter:
www.flussfisch-dental.de

Entdecken Sie tolle Angebote zum Mitnehmen!

WM-Live

since 1911
FLUSSFISCH

Umfrage: **Doppelkronen**

Wir möchten erfahren, welche Systeme Sie in Ihrem zahntechnischen Labor verwenden?
Die ersten 5 Einsender erhalten für die Beantwortung ein Fachbuch ihrer Wahl aus dem Spitta-Programm.
Schnell sein lohnt sich.
Das Formular gibt es im Download unter www.ztm-aktuell.de/umfrage-doppelkrone
Bitte füllen Sie den Fragebogen aus und senden diesen per Post, per Fax oder per E-Mail an unseren Chefredakteur: Prof. Dr. Peter Pospiech, Charité Berlin, Aßmannshauser Straße 4-6, 14197 Berlin, Fax: 030 45056912, E-Mail: peter.pospiech@charite.de

1. Art des Doppelkronensystems:

☐ Friktionsteleskop ☐ Konuskrone ☐ Resilienzteleskop ☐ Galvanosystem
☐ Marburger Doppelkrone ☐ Sonstiges: ……..

2. Konizität der Primärkronen (mind. 4 mm der Höhe):

☐ Parallel 0° ☐ Konisch 2° ☐ Konisch 4° ☐ Konisch 6°
☐ Sonstiges: ……..

3. Material der Primärkronen:

☐ Hochgoldhaltige Legierung ☐ EMF CoCr ☐ EMF NiCr ☐ Zirkonia
☐ Sonstiges: ……..

Name des Werkstoffes: .....……..……

4. Material der Sekundärkronen:

☐ Hochgoldhaltige Legierung ☐ EMF CoCr ☐ EMF NiCr ☐ Galvanogold
☐ Sonstiges: ……..

Name des Werkstoffes: .....……..……

5. Material des großen Verbinders/Tertiärkonstruktion:

☐ Hochgoldhaltige Legierung ☐ EMF CoCr ☐ EMF NiCr ☐ PMMA
☐ Sonstiges: ……..

Name des Werkstoffes: .....……..……

6. Herstellungsverfahren

☐ Klassisch gegossen ☐ Kombi Guss/CAD ☐ Voll-CAD/CAM ☐ Sonstiges: ……..

Kurzbeschreibung des Herstellungsweges: .....

.....

.....

Sonstiges: .....

.....

Versorgung einer chronisch Kranken im Kontext ihrer persönlichen Gesundheitssituation

Teil 1: Die Umweltzahnmedizin im Fokus

Ziel einer zufriedenstellenden Versorgung sollten nicht nur die Wiederherstellung einer verlorengegangenen Kaufunktion, die Findung einer patientengerechten Bisslage und eine ästhetische Rehabilitation sein. Eine hohe Priorität sollte auch die Auswahl der zu inkorporierenden Materialien nach der individuellen Toleranz des Patienten erhalten. Dabei muss die persönliche Gesundheitssituation berücksichtigt und in die zahnmedizinische und zahntechnische Versorgung einbezogen werden. Im ersten Teil des Beitrags erfahren Sie hierzu Grundsätzliches von Zahnärztin Dr. Carmen Kannengießer und ZTM Petra Junk.

Wird in Fachbeiträgen über gelungene zahnmedizinische und zahntechnische Versorgungen berichtet, so liegt der Fokus meistens auf der Funktionalität und Ästhetik oder auch auf den mannigfaltigen Möglichkeiten der digitalen Umsetzungsverfahren, wobei sich das Interesse auf das fachliche Können von Zahnmedizin und Zahntechnik richtet. Doch genauso muss danach gefragt werden, ob für den zu versorgenden Patienten die hochwertige und unter Berücksichtigung aller modernen Fertigungstechniken verarbeitete Materialkomposition überhaupt verträglich ist. Im Folgenden soll der Faktor Verträglichkeit weit in den Vordergrund rücken, in Teil 2 wird ein Patientenfall aus diesem Blickwinkel heraus aufgezogen.

Die Rolle des Zahnarztes in der Umweltzahnmedizin

„Zahnmedizin ist Medizin" [1]. Diese Aussage traf schon Prof. Dr. Georg Meyer, der ehemalige Präsident der DGZMK. Er proklamiert nun bereits seit 20 Jahren, dass Zahnmedizin Medizin, also Heilkunde, ist. Weiterhin vertritt er die Meinung, dass die Krankheiten der Mundhöhle in ihren Wechselwirkungen mit anderen Funktionen des Körpers sowohl während des Studiums als auch danach, im Berufsleben, nicht ihrer Bedeutung gemäß beachtet werden.

Verschiedene Forschungsergebnisse der letzten Jahre zeigen, dass Zusammenhänge zwischen Herz-Kreislauf-Erkrankungen, Schlaganfällen und entzündlichen Parodontalerkrankungen bestehen [2]. Auch Kopf-, Gesichtsschmerzen und sogar orthopädische Probleme können einen großen Anteil zahnmedizinischer Kausalität haben. Die Bedeutung der Definition des stomatognathen Systems für den Gesamtorganismus zeigt dem Arzt und Zahnarzt, aber auch dem Zahntechniker, in welch sensiblem System er arbeitet bzw. in das er durch sein Tun eingreift. Unter dem stomatognathen System ist nämlich die Gesamtheit aller Strukturen im Kopf-Mund-/Kiefer- und Halsbereich mit ihren weitgehenden Interaktionen und wechselseitigen Abhängigkeiten zu verstehen. Hierzu gehören einerseits die Schädelknochen, die Mandibula, das Hyoid, die Clavicula und das Sternum, andererseits die Muskeln und Kapsel-/Bandstrukturen samt ihren Mechanorezeptoren und schließlich die Gesamtheit der Strukturen und Funktionen des Lymph-, Blut- und Nervensystems sowie das bindegewebige Grundsystem nach Pischinger [2].

Auch der bekannte Anatom Prof. Dr. med. Dr. med. dent. Gert-Horst Schumacher [3] konstatierte schon in den achtziger Jahren, dass das stomatognathe System regional nicht genau abgrenzbar ist. Es führt übergreifende Funktionen aus. Der Arzt und Lehrberechtigte der Applied Kinesiology Wolfgang Gerz [2] sagt dazu, dass sich Störungen aus dem Bereich der Mundhöhle und des Kiefergelenkes (TMJ) vielfältiger und nachhaltiger auswirken als Probleme in praktisch allen anderen Fachgebieten mit Ausnahme der Psychosomatik. Deshalb ist Gerz der Meinung, dass 60–80% aller chronisch Kranken die Einbeziehung eines Zahnarztes benötigen.

Für den Zahnarzt und jeden seiner Patienten bedeutet das subsummiert unter anderem, dass

- die Prophylaxe an erster Stelle stehen sollte,
- entzündliche Zustände wie Pulpitis, Parodontitis und deren Folgezustände vermieden werden sollten,
- Herdsanierungen durchgeführt werden, ohne der Exodontie zu verfallen,
- unnötige Röntgenuntersuchungen vermieden werden bzw. dass möglichst strahlenarm gearbeitet werden sollte,
- Belastungen durch unverträgliche Substanzen und Materialien zu vermeiden sind.

Letztgenanntes schließt den Kreis zu den Zahntechnikern, die hierbei eine ungemein wichtige Rolle spielen! Ihre Zuarbeit hinsichtlich der Auswahl der für den Patienten verträglichen Materialien, deren sorgfältige Verarbeitung und die exakte Anpassung der Zahnersatzarbeiten an die Körperstatik des Patienten sind von entscheidender Bedeutung. Das heißt ganz konkret, dass die neu inkorporierten Materialien eine Verbesserung chronischer Beschwerden bringen können. Sie können aber

bei nicht sachgerechter Ausführung dem Patienten einen weiteren Schaden zufügen. Das zu wissen und sich ständig vor Augen zu führen, ist die vordringlichste Aufgabe für den Zahnarzt und den Zahntechniker.
Erst die Umweltzahnmedizin beschäftigt sich mit dieser Thematik intensiv **(Abb. 1 und 2)**. Sie erfordert ein umfangreiches Wissen von beiden Berufsgruppen zum Thema und natürlich auch die Bereitschaft, danach zu arbeiten. Denn diese Betrachtungs- und Arbeitsweise ist aufwendiger als die herkömmliche. Aber wer sich ihrer annimmt, wird sehr dankbare Patienten als Lohn haben. Das ist den Aufwand wert.

Beeinträchtigungen von Patienten

Nur in den seltensten Fällen hat der Zahnarzt einen rundum gesunden, zahnärztlich bisher unversorgten Patienten auf dem Behandlungsstuhl. Der größte Anteil aller Patienten einer Zahnarztpraxis hat bereits eine zahnmedizinische Behandlung erfahren und trägt unter Umständen vom Techniker gefertigten Zahnersatz. Schon unseren Kindern und Jugendlichen, den Prothetik-Patienten der Zukunft, versiegeln wir mit Kompositen die naturgegebenen Fissuren oder lassen sie mit Kunststoffplatten, Metallbrackets und nickelhaltigen Drähten kieferorthopädisch behandeln.
Mit zunehmendem Alter der Patienten sieht sich auch die Zahnarztpraxis chronischen Erkrankungen gegenüber – das sind etwa Diabetes mellitus, Herz-Kreislauf-Erkrankungen, Morbus Crohn und Colitis ulcerosa, Rheuma und rheumatoide Arthritis, Allergien und diverse Unverträglichkeiten. Dauermedikationen wie mit Zytostatika, Bluthochdruckmitteln, Psychopharmaka oder Kortison sowie eingreifende Behandlungen wie die Dialyse und Strahlentherapie haben darüber hinaus auch einen Einfluss auf die orale Gesundheitssituation. All dies ist bei einer individuellen und risikominimierenden zahnärztlichen Behandlungsplanung zu berücksichtigen. Daneben und insbesondere bedürfen Patienten mit Endoprothesen, Aorten-Stents oder Stents der koronalen Herzkranzgefäße aus Titan oder anderen Metallen besonderer Aufmerksamkeit und einer detaillierten Anamnese auch durch den Zahnarzt.
Oft gehen die genannten Erkrankungen mit einer stillen chronischen Entzündung, der „silent inflammation", einher [4]. Das Immunsystem ist bei diesen Patienten empfindlich gestört, im schlimmsten Fall droht es völlig zu entgleisen. Inkorporierte Dentalmaterialien können hierbei sowohl Auslöser als auch Triggerfaktor sein und durch ihre ständige Anwesenheit die-

IMD Labor Berlin-Potsdam — **Ärztlicher Befundbericht**

Toxische Metalle im EDTA-Vollblut (ICP-MS)

Analyt	Ergebnis		Referenzbereich
Aluminium	**31.5**	µg/l	< 11.4
Antimon	**< 0.2**	µg/l	< 0.2
Arsen	**5.4**	µg/l	< 1.2
Barium	**1,2**	µg/l	< 2.7
Beryllium	**< 0.20**	µg/l	< 0.20
Bismut	**< 0.2**	µg/l	< 0.2
Blei	**60.9**	µg/l	< 28.0
Cadmium	**4.8**	µg/l	< 0.6
Chrom	**0.34**	µg/l	0.14-0.52
Gadolinium	**< 0.2**	µg/l	< 0.2
Gold	**< 2.0**	µg/l	< 2.0
Kobalt	**0.1**	µg/l	< 1.21
Kupfer	**0.87**	µg/l	0.70-1.39
Mangan	**13.7**	µg/l	8.3-15.0
Molybdän	**0.4**	µg/l	0.3-1.3
Nickel	**0.2**	µg/l	< 3.8
Palladium	**< 2.0**	µg/l	< 2.0
Platin	**< 0.2**	µg/l	< 0.2
Quecksilber	**11.7**	µg/l	< 1.0
Silber	**< 0.2**	µg/l	< 0.2
Thallium	**< 0.2**	µg/l	< 0.2
Titan	**10.1**	µg/l	< 16.1
Vanadium	**< 0.20**	µg/l	< 0.20
Zink	**5.6**	µg/l	4.5-7.5
Zinn	**2.6**	µg/l	< 0.4
Zirkonium	**< 0.2**	µg/l	< 2.0

Befund:
Hinweis auf eine systemische Belastung mit Aluminium, Arsen, Blei, Cadmium, Quecksilber und Zinn.

Abb. 1: Toxische Metalle im Blut. © *IMD Berlin*

IMD Labor Berlin-Potsdam — **Ärztlicher Befundbericht**

Untersuchung / Material: **Lymphozytentransformationstest Kunststoffe**

	SI		SI
TEFDMA	1,2	N,N-D4T	1,0
BISGMA	1,9	Benzoylperoxid	1,2
HEMA	1,0	Hydrochinon	1,2
BDMMA	1,4	Campherchinon	1,3
Methylmethacrylat	14,8	Formaldehyd	1,3
EGDMA	1,3	Phthalate	1,4
DUDMC	1,0		

Leerwert (Negativkontrolle)	1114	
Positivekontrolle (Antigen)	26646 cpm	23,9
Mitogenkontrolle (PWM)	47015 cpm	42,2

Erläuterung der Abkürzungen:
TEGDMA: Triethylenglycol-dimethacrylat
EGDMA: Etylenglycoldimethacrylat
BDMMA: Buthandiol-1-4-Methacrylat
DUDMC: Diurethandimethacrylat
HEMA: 2-Hydroxyethylmethacrylat
N,N-D4T: N,N-imethyl-4-toluidin

Ergebnisse von > 5 bei der Mitogenkontrolle PWM und > 3 bei der Antigenkontrolle (Tetanus/Candida/Influenza) sichern die Auswertbarkeit der Untersuchung.

Die angegebenen Werte neben den Balken sind die Stimulationsindizes (SI) für das jeweilige Allergen (Mittelwert). Dieser ergibt sich aus dem Mittelwert von 3 isoliert untersuchten Stimulationsansätzen. Dieser Wert ist zusätzlich als Balken dargestellt. Der Stimulationsindex ist der Quotient aus der allergeninduzierten- und der unstimulierten Thymidineinbaurate (Leerwert in cpm). Ein SI > 3 bedeutet eine mehr als dreifache Aktivierung im Vergleich zum Leerwert und beweist die Existen von zirkulierenden allergenspezifischen T-Zellen im Patientenblut (positives Ergebnis, zelluläre Sensibilisierung). Ein SI < 2 gilt als sicher negativ. Ergebnisse zwischen 2 und 3 sind als grenzwertig anzusehen (schwache bzw. fragliche Sensibilisierung), die ggf. kontrolliert werden sollten.

Abb. 2: Nachweis antigenspezifischer T-Lymphozyten, in diesem Fall am Beispiel von Kunststoffen. © *IMD Berlin*

se Entzündungen begünstigen, nähren oder zum Überschießen bringen – nicht zuletzt wird hierauf in Fortbildungen der Deutschen Gesellschaft für Umwelt-Zahnmedizin (DEGUZ) verwiesen, vornehmlich durch den Referenten Dr. Volker von Baehr vom IMD – Institut für Medizinische Diagnostik Berlin-Potsdam (Beispiel seiner Arbeit: [5]). Eine Störung im Immunsystem hat häufig auch den Verlust von Toleranz zur Folge. Das kann heißen, dass in der Zahnmedizin sonst altbewährte, aber auch völlig neu konzipierte Materialien dann nicht (mehr) vertragen werden oder zu unerwünschten Nebenerscheinungen führen. Diese Patienten entwickeln eine ganz eigene Suszeptibilität, was bedeutet, dass ihre Fähigkeit begrenzt ist, Stoffe zu tolerieren, die auf ihren Organismus einwirken. Nicht selten führt das auch zu einer psychischen Belastung, die sich bis auf das Familienleben und den Berufsalltag ausdehnen kann.

Darüber hinaus ist die moderne Gesellschaft von Stoffen und Partikeln umgeben, die früher in dem Maße kaum oder gar nicht bekannt waren – wie Autoabgase, Feinstaub, Dioxin und Fipronil in Eiern, Creutzfeldt-Jakob-Erreger im Rindfleisch, gentechnisch veränderte Produkte und anderes mehr. Die Bestandteile dieses Mixes lassen sich im Einzelnen und in der Summe hinsichtlich kurz- und langfristiger gesundheitlicher Auswirkungen nicht gut einschätzen. Angesichts dieser gegebenen Umwelt scheint es angeraten, auch Zahnersatzmaterialien im Biotop Mundhöhle und deren Wechselwirkungen mit großem Ernst zu betrachten. Patienten mit werkstofflichen Intoleranzen und labilem Gemütszustand haben unter Umständen einen langen Leidensweg bis hin zur Neurologie und Psychiatrie, wenn die dentale Ursache nicht erkannt und nicht beseitigt wird. Sind aber Dentalmaterialien als unpassend identifiziert, kann trotzdem die Lösungsfindung erschwert sein: Wenn mögliche Alternativmaterialien entweder nicht kassenkonform, weil nicht evidenzbasiert, sind oder wenn sie andere vielleicht toxische Bestandteile enthalten, deren Auswirkungen auf den Organismus noch nicht ausreichend geklärt sind.

Die Rolle des Zahntechnikers

Neben den werkstofflichen und materialtechnischen Komponenten seitens der Hersteller müssen auch der Umgang und die Verarbeitung der Dentalmaterialien seitens der Zahntechniker genauer betrachtet werden. Hier gelten klare Vorgaben, um eine vorhersagbare, reproduzierbare und schwankungsfreie Ergebnisqualität sicherzustellen. Dazu gehören auch Abweichungen im sonst liebgewonnenen Verfahrensprozess, die dem Zahntechniker geläufig sein sollten. Ein Material kann letztendlich nur so gut und verträglich sein, wie es die durchlaufene Verarbeitung zulässt.

Abb. 3: Metallfreier Zahnersatz am Beispiel der im nächsten Teil vorgestellten Patientin. © *Petra Junk*

Dreve

Sie drucken das.

DLP-Kunststoff
FotoDent® cast 385/405 nm

Zur Herstellung von ausbrennbaren Formteilen: FotoDent® cast ist ein lichthärtender Kunststoff für die dentale Gießtechnik, verwendbar auf 385 und 405 nm-LED-basierten DLP-Systemen. Wir empfehlen die Hochleistungslichthärtegeräte PCU LED und LED N_2 zur obligatorischen Nachhärtung von mit FotoDent® cast gefertigten Bauteilen – für Formteile ohne Inhibitionsschicht.

- Verwendbar mit allen handelsüblichen Einbettmassen
- Rückstandslos verbrennbar
- Stabil in der Verarbeitung

FotoDent® cast 385/405 nm
DLP-Kunststoff



www.dentamid.dreve.de

Dr. med. Carmen Kannengießer M.Sc.

1973–1978	Ausbildung zum Fachzahnarzt für Kinderstomatologie (Poliklinik Nordhausen)
1973	Abschluss als „Staatlich geprüfter Übersetzer für Russisch" (Karl-Marx-Universität Leipzig)
1982	Promotion zum Dr. med. (Medizinische Akademie Erfurt)
1982	Oberärztin Jugendzahnklinik Bergen/Rügen bis 1989
1990	Niederlassung
1998	Diplom der IMAK (Ärztekammer Österreich)
1999	A-Diplom Akupunktur (DGfAN)
2000	Neuraltherapie (Ärztekammer Mecklenburg-Vorpommern) und „Qualifiziertes Mitglied der Gesellschaft für Ganzheitliche Zahnmedizin"
2003	Lehrerin der Internationalen Ärztegesellschaft für Applied Kinesiology
2007	Diploma für Funktionsdiagnostik (Universität Greifswald)
2008	„Master of Science" Funktionsdiagnostik (Universität Greifswald), Internationale Publikationen und Vorträge

ZTM Petra Junk

1970-1974	Ausbildung zur Zahntechnikerin in Berlin
1974-1979	Tätigkeit als Zahntechnikerin im Dental-Labor Kiel in Düsseldorf mit den Schwerpunkten Edelmetallverarbeitung und funktionell-ästhetische Keramikrestaurationen
1979-1982	Tätigkeit als Zahntechnikerin im Dental-Labor Negele in Duisburg mit dem Schwerpunkt funktionelle Kauflächengestaltung
1980-1981	Besuch der Meisterschule Düsseldorf
1981	Meisterprüfung im Zahntechnikerhandwerk
1981-1982	Betriebsleiterin im Dental-Labor Negele in Duisburg
Seit 1982	Selbstständige Zahntechnikermeisterin in Weeze/Nordrhein-Westfalen
1991	Gründung des zweiten Dental-Labors „Ceradent zahntechnisches Labor GmbH" in Rehfelde/Brandenburg

Schwerpunkte der beruflichen Tätigkeit: Herstellung von Zahnersatz für Patienten mit Materialintoleranzen; Vollkeramik, Sonderkunststoffe und metallfreier Zahnersatz; Zertifizierung zum qualifizierten zahntechnischen Labor für Umwelt-ZahnTechnik GZM; Spezialisierung zum Fachlabor für Implantologie und 3D-computergestützte Navigation; verschiedene Referententätigkeiten zum Thema Belastungen durch dentale Material- und Werkstoffunverträglichkeiten; 2015 Initiierung der Qualitätsmarke „dental-sensitiv Sensible Zahntechnik"; 2017 qualifiziertes Dentallabor der DEGUZ

Referententätigkeit; umweltmedizinische Fachveröffentlichungen; **Mitgliedschaften:** Deutsche Gesellschaft für Umwelt-Zahnmedizin (DEGUZ), Int. Gesellschaft für Ganzheitliche Zahnmedizin (GZM), Deutsche Gesellschaft für Umwelt- und Humantoxikologie (DGUHT)

Weiterführende Informationen

Die Versorgung prädisponierter, chronisch kranker Patienten fordert erhebliches Wissen. Hier bieten sich curriculare Fortbildungen an, und praktische Workshops in sensibler Zahntechnik vermitteln den spezifischen Umgang mit körperverträglichen Dentalmaterialien, z. B.:

- Curriculum Umwelt-Zahntechnik bei der Deutschen Gesellschaft für Umwelt-ZahnMedizin (DEGUZ), www.deguz.de
- „Dental-sensitiv": Weiterbildungsangebote bei Ceradent zahntechnisches Labor GmbH zu sensibler Zahntechnik, www.sensible-zahntechnik.de

Sehr häufig erfährt ein Material in der zahntechnischen Verarbeitung eine chemische Umsetzung oder wechselt innerhalb seiner Aggregatzustände. Es muss immer die korrekte Vorgehensweise gewählt werden, und es ist auch zu berücksichtigen, dass zusammen eingesetzte Materialien unter Umständen Wechselwirkungen unterliegen. Auch dies erfordert angepasste Vorgehensweisen. Eine nicht fach- und sachgerechte Verarbeitung verändert werkstoffliche Eigenschaften und führt zu Qualitätseinbußen und birgt das Risiko von Unverträglichkeiten, Allergien und anderen Reaktionen.

Leider verzeihen aber viele Materialien großzügig eine Abweichung von den herstellerbezogenen Vorgaben und funktionieren trotzdem – doch das Immunsystem chronisch kranker Patienten toleriert es nicht, wenn sich innerhalb eines Werkstoffes aufgrund falscher Verarbeitung chemische Produkte bilden, die sich auslösen und dann unverträglich sind. Der Zahntechniker trägt hier eine besondere Verantwortung, denn sein Werkstück im Ganzen wird später dauerhaft in das Biotop Mundhöhle eingebracht und soll dort unter starker Belastung für einen sehr langen Zeitraum verweilen. Wie ein patientenindividueller Zahnersatz für einen chronisch kranken Patienten hergestellt wird und was dabei zu beachten ist **(Abb. 3)**, ist in der Fortsetzung dieses Beitrags zu lesen.

Literaturverzeichnis unter www.ztm-aktuell.de/literaturlisten

Dr. med. Carmen Kannengießer M.Sc.
Dammstraße 18A · 18528 Bergen auf Rügen
praxis@ak-dental.de · www.ak-dental.de

ZTM Petra Junk
Ceradent zahntechnisches Labor GmbH
Fachlabor für Umwelt-Zahntechnik
Dorfstraße 17 · 15345 Rehfelde OT Dorf
ceradent-rehfelde@t-online.de
www.ceradent-online.de

© Zerbor/Fotolia.com

Wie steht es um die Datenschutzhinweise nach der neuen EU-Datenschutzgrundverordnung?

Frühjahrsputz für Ihre Webseite – Checkliste für Ihren Internetauftritt

Wer Datenschutzhinweise für die Laborwebseite erstellt, unterschätzt oft die Aufgabe. Bislang folgen Werbeagentur, IT-Service oder man selbst der Gewohnheit, Angaben von anderen Webseiten im Netz zu kopieren und nach bestem Wissen und Gewissen anzupassen. Ab Mai 2018 gilt die neue EU-Datenschutzgrundverordnung (DSGVO), bis dahin sollten Sie also unbedingt handeln und die bisherigen Datenschutzhinweise mit den dann gültigen Anforderungen abgleichen.

Warum lohnt sich der Frühjahrsputz für Ihren Internetauftritt?

Über den Datenschutz zu informieren, ist Pflicht. Selbstverständlich gilt dies auch für die Unternehmenswebseite, weil dort immer personenbezogene Daten verarbeitet werden. Mindestens ist es die Speicherung von IP-Adressen auf dem Webserver Ihres Hosting-Dienstleisters, meist fallen aber noch mehr Speichervorgänge oder Datenweitergaben an Dritte an, von denen Sie selber bisher noch gar nicht wussten.

Meine Empfehlung: Packen Sie es an im Sinne eines Frühjahrsputzes. Dann haben Sie es hinter sich – und anschließend eine tragfähige Grundlage, die in die Zukunft wirkt. Schließlich stehen Sie mit Ihrer Webseite im Rampenlicht. Anhand der Datenschutzhinweise lässt sich erkennen, wie gut Sie bei diesem Thema aufgestellt sind. Wer das wissen will? In erster Linie sind es natürlich Ihre Kunden, Patienten und Geschäftspartner, dazu aber auch die Aufsichtsbehörden, Wettbewerber und manchmal sogar Abmahnanwälte. Denn als Betreiber der Webseite sind Sie persönlich haftbar, und nicht Ihre Dienstleister. Alle, die sich gern selbst informieren wollen, finden die Kernvorschriften für die Inhalte von Datenschutzhinweisen in den Artikeln 12 und 13 der DSGVO.

Was sind die erforderlichen Bestandteile der Datenschutzhinweise auf der Laborwebseite?

Nutzen Sie für den Frühjahrsputz Ihrer Datenschutzhinweise die folgenden Fragen als Checkliste. Zu einigen Punkten finden Sie Erläuterungen und Beispiele.

- **Sind die Texte präzise und verständlich geschrieben, transparent positioniert und in klarer, einfacher Sprache formuliert?**
  Der in „Juristendeutsch" verfasste Datenschutzhinweis, den Sie womöglich von einer anderen Webseite kopiert haben, erfüllt nicht mehr die gesetzlichen Anforderungen. Nutzen Sie lieber die Chance und erstellen Sie einen eigenen Text in patientenfreundlicher Sprache, der dazu noch für Ihr Unternehmen wirbt. Wir werden in den nächsten Jahren viele kreative Beispiele von Unternehmen sehen, die diese Chance für sich erkannt haben.

- **Sind die Datenschutzhinweise leicht zugänglich? Werden die Informationen zeitgleich zur Datenerhebung gegeben?**
  Von jeder Unterseite müssen die Datenschutzhinweise ohne Aufwand erreichbar sein. Praktischerweise benöti-

gen Sie dafür einen eigenen Navigationspunkt „Datenschutz" – zusätzlich zum Impressum. Bei E-Mail-Newslettern, internen Mitgliederbereichen oder E-Mail-Formularen sollten Sie zusätzlich den Datenschutzhinweis direkt im Umfeld des Onlineformulars gut sichtbar anordnen.

- **Haben Sie den Namen und die Kontaktdaten Ihres Dentallabors angegeben?**
  Vergessen Sie nicht, den Vertreter des Unternehmens zu nennen, beispielsweise wenn es sich um eine GmbH handelt. Unter der Überschrift „Verantwortliche Stelle" können Sie die Kontaktdaten aus dem Impressum kopieren.

- **Haben Sie die Kontaktdaten Ihres Datenschutzbeauftragten genannt?**
  Der Name und die E-Mail-Adresse dürften hier ausreichen, damit Betroffene wissen, an wen sie sich wenden können.

- **Wird klar, welche Daten von Ihrem Dentallabor verarbeitet werden? Werden die Daten an Dritte weitergegeben und wenn ja, an wen bzw. welche Kategorie von Empfängern? Werden Daten außerhalb der Europäischen Union verarbeitet und wird in diesen Fällen ein angemessenes Schutzniveau gewährleistet?**
  Dieser Punkt ist nicht zu unterschätzen. Selbst viele IT-Services, Werbeagenturen oder Webdesigner wissen nicht, welche Daten genau verarbeitet werden. Dies liegt daran, dass häufig vorgefertigte Module von externen Anbietern für die Webseitenerstellung genutzt werden oder die Erstellung der Webseite schon lange zurückliegt. Beispiele für Datenverarbeitungen auf Webseiten sind die über Kontaktformulare erfragten personenbezogenen Daten, die Datenspeicherungen des Webservers (IP-Adresse, Zeitpunkt, Datenmenge, Browserinformation), Cookies (z.B. beim Einsatz von Content-Managementsystemen), Webanalysetools (Google Analytics, Piwik/Matomo), Social-Media-Plugins, Schriftarten oder JavaScript-Bibliotheken. Wenn Drittanbieter zum Einsatz kommen (z.B. Google Analytics), sollten Sie darüber hinaus prüfen, ob vertragliche Regelungen mit dem Anbieter getroffen werden müssen.

Bei Anbietern außerhalb der EU muss geprüft werden, ob diese in einem sicheren Drittstaat niedergelassen sind (z.B. die Schweiz) oder ob Garantien gegeben werden, die europäischen Datenschutzstandard gewährleisten (z.B. die Vereinbarung von EU-Standardvertragsklauseln oder bei US-Dienstleistern alternativ die Auflistung in der sogenannten „EU-U.S. Privacy Shield"-Liste). Datenschutzbeauftragte beraten und unterstützen Sie bei dieser Arbeit. Dazu erhalten Sie beispielsweise eine Frageliste, die Sie an Ihren betreuenden externen IT-Service oder an die Werbeagentur zur Beantwortung weiterleiten. Dies dürfte für viele der praktischste und schnellste Weg zum Ziel sein. Bei der Nutzung von externen Dienstleistern wie Google Analytics oder E-Mail-Newsletter-Dienstleistern muss meistens zusätzlich ein Vertrag über die Auftragsverarbeitung zwischen dem Dentallabor und dem externen Dienstleister geschlossen werden.

- **Wird genannt, wie lange die personenbezogenen Daten verarbeitet oder gespeichert werden?**
  Um dies zu klären, richten Sie eine Anfrage an Ihren IT-Service oder an den Webhosting-Dienst. Von diesen erfahren Sie, wie lange die unter Punkt 5 genannten Daten gespeichert werden und ob für die IP-Adresse eine Pseudonymisierung erfolgt, indem nicht die vollständige IP-Adresse gespeichert wird. Wer Webanalysetools wie Google-Analytics oder Piwik/Matomo einsetzt, muss auch die dort verwendete Speicherdauer angeben. Eine zeitlich sehr lange (mehrere Jahre) oder gar unbegrenzte Speicherung ist problematisch. Tipp: Sollten Sie Webanalysetools vorhalten, die Sie bei Erstellung der Webseiten interessant fanden, jetzt aber nur ganz selten nutzen, dann entfernen Sie diese. Bei umfangreicheren Verarbeitungen, beispielsweise bei Webshops, können weitere Angaben notwendig sein, die im Einzelfall zu prüfen sind.

- **Wird klar, zu welchen Zwecken die Daten verarbeitet werden**?
  Dieser Punkt ist meist relativ einfach. Schreiben Sie, wofür die Sie Webseite betreiben. Dabei können Sie durchaus für sich die Chance nutzen und ein wenig mehr schreiben, um beispielsweise den Herstellungsort herauszustellen. Beispiel: „Zweck der Datenverarbeitung ist das Betreiben einer Webseite als Unternehemenspräsentation für unser zahntechnisches Meisterlabor in Musterstadt. Auf unseren Webseiten bieten wir den Besuchern Informationen über die modernen Herstellungsverfahren von Zahnersatz ‚Made in Germany' und die Serviceangebote unseres Dentallabors."

- **Ist ersichtlich, auf welcher rechtlichen Grundlage die Daten verarbeitet werden?**
  In den meisten Fällen wird hier zukünftig vermutlich die Angabe „Artikel 6 EU-DSGVO" genannt werden. Diesen Punkt sollten Sie unbedingt mit Ihrem Datenschutzbeauftragten besprechen. Bei der Rechtsgrundlage „Einwilligung" müssen Sie auf das Widerrufsrecht hinweisen (z.B. bei E-Mail-Newslettern). Bei der Rechtsgrundlage „Interessenabwägung" müssen Sie Ihr Interesse formulieren.

- **Werden die Rechte den Betroffenen, also den Nutzern der Webseite, deutlich?**
  Ein deutlicher Hinweis ist hier notwendig. Dies bezieht sich auf folgende Rechte: auf Auskunft, Berichtigung oder Löschung, auf Einschränkung der Verarbeitung bzw. auf das Recht der Verarbeitung zu widersprechen. Darüber hinaus muss auf das Recht auf Datenübertragbarkeit und auf das Beschwerderecht bei einer Aufsichtsbehörde hingewiesen werden. Hier werden von den allermeisten Un-

ternehmen voraussichtlich Textbausteine verwendet werden. Dies wird vermutlich dazu führen, dass kaum jemand diese Hinweise lesen wird. Der Hinweis muss aber dennoch gegeben werden. Statt der Standardtexte, die kaum ein Mensch noch lesen wird, sollen zukünftig als Alternative auch grafische Symbole verwendet werden dürfen.

- **Werden Verfahren einer automatisierten Entscheidungsfindung eingesetzt oder die Daten von Webseitenbesuchern nicht direkt beim Betroffenen erhoben?**
  Bei klassischen Webseiten von Dentallaboren wird das eher selten der Fall sein. Zur Vollständigkeit soll dieser Punkt aber mit in die Checkliste aufgenommen werden. Häufiger betroffen sind E-Commerce-Anbieter und Unternehmen, die umfangreich Online-Marketingdienste nutzen.

Fazit

Für jedes Dentallabor, das eine Webseite betreibt, ist die Erstellung von aktuellen Datenschutzhinweisen, die der neuen EU-Datenschutzgrundverordnung entsprechen, eine Pflicht. Nutzen Sie die obige Checkliste zur Orientierung. Im Netz finden Sie „Datenschutzerklärungs-Generatoren". Diese können Sie eventuell dabei unterstützen, eine Basis zu schaffen, die dann auf Ihre individuellen Erfordernisse geprüft und nachgearbeitet werden sollte. Beratung und Unterstützung erhalten Sie auch von externen Datenschutzbeauftragten. Auf den Internetseiten des Autors finden Sie ein Beispiel für ausformulierte Datenschutzhinweise für ein Muster-Dentallabor, die Sie ebenfalls als Basis verwenden dürfen. Mit der Frühjahrsputzaktion für Ihre Webseiten erzielen Sie eine Wirkung, die ganz weit in die Zukunft reicht, weil meist nur noch geringfügige Anpassungen bei den Datenschutzhinweisen notwendig werden. ■

Hans-Gerd Hebinck

Unternehmensberater, Diplom-Betriebswirt (FH)
Datenschutzbeauftragter (IHK),
zertifizierter ZRM®-Trainer (ISMZ Zürich)

Datenschutz.dental
Metzer Weg 13
59494 Soest
Tel.: 0172 2745444
Fax: 03212 1106197
info@hebinck-unternehmensberater.de
www.hebinck-unternehmensberater.de

GIPS GUT - ALLES GUT

WIEGELMANN DENTAL

Hersteller seit 1932

günstige Preise – hohe Präzision

Qualität von unserer Mischtrommel bis in ihren Anmischbecher

FINEST PLASTER SINCE 1932

Wiegelmann Dental GmbH · Herstellung techn. med. Gipse · Landsberger Str. 6 · D 53119 Bonn
Tel.: +49 (0) 2 28 / 98 79 10 · Fax: +49 (0) 2 28 / 98 79 119 · e-mail: dental@wiegelmann.de · Online-Shop: www.wiegelmann.de

© Sebastian Duda/Fotolia.com

Steuertipp: **Das häusliche Arbeitszimmer**

Im folgenden Beitrag erläutert Dipl.-Volkswirt Dr. Hans-Ludwig Dornbusch, worauf Inhaber eines Dentallabors achten müssen, wenn sie die Kosten für ihr häusliches Arbeitszimmer von der Steuer absetzen möchten.

Die steuerliche Anerkennung der Aufwendungen für ein häusliches Arbeitszimmer führt häufig zu Streitigkeiten mit dem Finanzamt. Unzählige Urteile des obersten Finanzgerichts zu diesem Themenbereich sind ergangen. Von 2007 bis 2009 schließlich waren die Aufwendungen nur noch steuerlich berücksichtigungsfähig, wenn das Arbeitszimmer den Mittelpunkt der gesamten betrieblichen und beruflichen Betätigung bildete. Das bedeutete in der Praxis, dass der Selbstständige mit eigenem Betrieb, wo er natürlich seinen beruflichen Mittelpunkt hat, die Kosten für sein privates Büro, auch wenn er es ausschließlich für betriebliche Zwecke nutzte, nicht mehr wie zuvor als Betriebsausgaben absetzen konnte.
Diese Regelung wurde vom Bundesverfassungsgericht mit seinem Urteil vom 06.07.2010 gekippt. Darauf hat der Gesetzgeber reagiert und rückwirkend zum 1. Januar 2007 eine begrenzte Abzugsfähigkeit der privaten Arbeitszimmer-Kosten bis 1.250 Euro eingeräumt, wenn kein betrieblicher Arbeitsplatz für die Büroarbeit zur Verfügung steht (§ 4 Abs. 5 Nr. 6b Satz 2 und Satz 3 Halbsatz 1 EStG). Die volle steuerliche Abzugsfähigkeit der Aufwendungen ist weiterhin nur möglich, wenn das Arbeitszimmer den Mittelpunkt der gesamten betrieblichen und beruflichen Betätigung bildet (§ 4 Abs. 5 Nr. 6b Satz 3 Halbsatz 2 EStG).

Folgendes ist bei der steuerlichen Anerkennung des häuslichen Arbeitszimmers zu beachten (BMF-Schreiben vom 03.04.2007; BStBl. I S. 442):
Aufwendungen für ein in der eigenen oder gemieteten Wohnung eingerichtetes Arbeitszimmer kann der Inhaber eines Dentallabors als Betriebsausgaben steuerlich geltend machen, wenn feststeht, dass das Zimmer so gut wie ausschließlich beruflich genutzt wird. Das schließt eine private Mitbenutzung nicht aus. Ob ein Raum die an ein häusliches Arbeitszimmer zu stellenden Voraussetzungen für eine nahezu ausschließliche berufliche Nutzung erfüllt, wird üblicherweise anhand folgender Beweisanzeichen entschieden:

- Art und Umfang der beruflichen Nutzung
- Trennung des Arbeitszimmers von den übrigen Räumen
- Einrichtung des Arbeitszimmers
- Größe der übrigen Wohnräume
- Größe der Familie

Die steuerliche Berücksichtigung des Arbeitszimmers kann also von der Finanzverwaltung nicht versagt werden, wenn in dem Arbeitszimmer nahezu ausschließlich – d.h. zumindest zu 90% – berufliche Arbeiten – z.B. Buchführung, Schreiben von Rechnungen, Textausarbeitungen usw. – verrichtet werden, es sich um kein Durchgangszimmer zu anderen privat genutzten Räumen handelt, in ihm lediglich Arbeitsmöbel – Schreibtisch, Schreibtischlampe, Regale, Aktenschränke, Computer usw. – stehen und für die Familie genügend Wohnraum bleibt. Sind auf Basis dieser Abgrenzungsmerkmale die Aufwendungen für das Arbeitszimmer dem Grunde nach steuerlich anzuerkennen, so ist zur Ermittlung der Höhe der Aufwendungen u.a. maßgebend, ob sich das Arbeitszimmer in einer eigenen oder gemieteten Wohnung befindet. Wenn das Arbeitszimmer in einer Eigentumswohnung oder im eigenen Haus gelegen ist, kommen als abziehbare Aufwendungen die folgenden Kosten in Betracht:

- Schuldzinsen für Kredite, die zur Anschaffung, Herstellung oder Reparatur des Gebäudes oder der Eigentumswohnung verwendet worden sind.
- Gebäudeabschreibungen: Die auf das Arbeitszimmer entfallenden anteiligen Gebäudeabschreibungen können auch dann in voller Höhe geltend gemacht werden, wenn der Ehepartner ein Miteigentumsanteil am Haus oder an der Wohnung hat (BFH-Urteil vom 12.02.1988; BStBl. II S. 764).
- Gebäudeversicherungen
- Schornsteinfegergebühren
- Grundsteuer
- Müllabfuhrgebühren
- Wassergeld (einschließlich Abwassergebühren)
- Stromkosten
- Heizungskosten
- Reinigungskosten (einschließlich Straßenreinigungsgebühren)
- Aufwendungen für die Ausstattung des Arbeitszimmers
- Aufwendungen für die Renovierung des Arbeitszimmers

Soweit die Kosten nicht nur für das häusliche Arbeitszimmer – wie z.B. die Aufwendungen für die Ausstattung oder die Renovierung des Arbeitszimmers –, sondern für das ganze Gebäude oder die ganze Eigentumswohnung anfallen, ist allein der auf das häusliche Arbeitszimmer entfallende Anteil der Gesamtaufwendungen abziehbar. Dieser Anteil ist grundsätzlich nach dem Wohnflächenverhältnis, also dem Verhältnis der Fläche des Arbeitszimmers zur Gesamtwohnfläche einschließlich der des Arbeitszimmers, zu ermitteln. Für diese Berechnung gibt es seit 2004 eine sogenannte Wohnflächenverordnung (WoFlV vom 25.11.2003). Danach gehören zur Wohnfläche keine Nebenräume wie Keller, Waschküchen, Abstellräume, Dachböden, Trockenräume und Vorratsräume.

Beispiel

Der Inhaber eines Dentallabors hat in seinem Einfamilienhaus ein 15 m² großes Arbeitszimmer. Die gesamte Nutzfläche einschließlich Nebenräumen beträgt 180 m², die Wohnfläche einschließlich Arbeitszimmer und ohne Nebenräume 150 m². Seine jährlichen Aufwendungen in Form von Schuldzinsen, Gebäudeabschreibungen und laufenden Unterhaltskosten machen insgesamt 16.000 Euro aus. Die für das häusliche Arbeitszimmer steuerlich abzugsfähigen Aufwendungen berechnen sich wie folgt:

Gesamtaufwendungen	16.000 Euro
Aufteilungsverhältnis Arbeitszimmer zur Wohnfläche ohne Nebenräume	1/10
Auf das Arbeitszimmer entfallen demnach	**1.600 Euro**

Ergebnis: Den Betrag von 1.600 Euro kann der Inhaber des Dentallabors nur in voller Höhe ansetzen, wenn das Arbeitszimmer seinen beruflichen Mittelpunkt bildet. Da das nicht der Fall ist, sondern sein beruflicher Mittelpunkt im Betrieb liegt, kann er für sein häusliches Arbeitszimmer nur den auf 1.250 Euro begrenzten Betrag geltend machen. 350 Euro bleiben unberücksichtigt.

Bei der Ermittlung der anteiligen Kosten für ein häusliches Arbeitszimmer in einer Mietwohnung ist nach der gleichen Aufteilungsmethode wie bei der eigenen Wohnung zu verfahren, nur die Kostenpalette differiert. So entfallen beispielsweise die Finanzierungskosten, also insbesondere Schuldzinsen auf Baukredite sowie natürlich die Gebäudeabschreibungen. Dafür kommen die Mietaufwendungen und die Umlagen für Nebenleistungen hinzu.
Was die nicht aufzuteilenden Kosten für das Arbeitszimmer anbetrifft, wie insbesondere Ausstattungskosten – z.B. für Schreibtisch, Schreibtischstuhl, Lampen, Regale, Papierkorb, Teppich, Gardinen –, so sind sie unabhängig von den Eigentumsverhältnissen an der Wohnung in voller Höhe abzugsfähig, und zwar bis zum Wert von 410 Euro (ohne Mehrwertsteuer) sofort im Jahr der Anschaffung, bei höherem Wert verteilt über die voraussichtliche Nutzungsdauer. Selbst wenn ein Arbeitszimmer nicht vorhanden ist bzw. von der Finanzverwaltung nicht anerkannt wird, sind die Aufwendungen für überwiegend beruflich bedingte Einrichtungsgegenstände, die sich in der Privatwohnung befinden – z.B. Schreibtisch, Aktenschrank –, steuerlich absetzbar.
Bei ungewöhnlich teuren Einrichtungsgegenständen wird allerdings geprüft, ob die Aufwendungen wegen ihrer Höhe die allgemeine Lebensführung berühren und somit nicht abziehbar sind. Aufwendungen für einen antiken Schreibtisch von ca. 4.000 Euro oder einen Schreibtischsessel von 3.000 Euro sind zwar noch nicht überhöht, die Abschreibungsdauer wird dabei aber in der Regel wesentlich länger als bei üblichen Einrichtungsgegenständen angesetzt. Aufwendungen für Kunstgegenstände, die zur Einrichtung eines Arbeitszimmers gehören, sind jedoch nicht als Betriebsausgaben absetzbar.

Abschließender Hinweis

Selbst Einrichtungsgegenstände und Arbeitsmittel, die ursprünglich rein privaten Zwecken gedient haben, können ab dem Zeitpunkt der ausschließlich beruflichen Nutzung im Rahmen der Arbeitszimmer-Aufwendungen abgeschrieben werden, und zwar ausgehend von einem Wert, der sich nach den Anschaffungskosten des Wirtschaftsgutes, vermindert um die Abschreibung in der Zeit zwischen Anschaffung und beruflicher Nutzung, bemisst. Beträgt der Wert nicht mehr als 410 Euro zuzüglich Mehrwertsteuer, ist ein sofortiger Abzug in voller Höhe erlaubt.

Dr. Hans-Ludwig Dornbusch
Ahrstraße 76
53757 Sankt Augustin
hansdornbusch@web.de

Vorbild für die Toblerone und Wahrzeichen der Schweiz: das Matterhorn.

Wie man außerhalb Deutschlands zum Zahntechniker wird

Die Ausbildung in der Schweiz

In den vergangenen Ausgaben des Zahntechnik Magazins haben wir erfahren, wie die Ausbildung zum Zahntechniker in England und Österreich abläuft*, heute blicken wir ins Land der Berge und der Toblerone – in die Schweiz.

Die Schweiz ist neben Deutschland und Österreich das einzige europäische Land, in dem das in Deutschland entstandene klassische Prinzip der dualen Ausbildung angewandt wird. Wie in Österreich gibt es hier vier Lehrjahre, in denen die Azubis im Labor und in der Berufsschule alles beigebracht bekommen, um Schienen, Brücken, Prothesen, Kronen etc. nach Maß anzufertigen.

Handwerkliche Feinarbeit und ein Gefühl für Farben werden in der Schweiz wie in Deutschland großgeschrieben, ebenso umfangreiche Kenntnisse in der Verwendung verschiedener Werkstoffe und Materialien. Die Lehrlinge werden aber auch hier mehr und mehr mit der Arbeit am Computer vertraut gemacht, denn vieles geschieht auch in der Zahntechnik schon digital. Die Ausbildungsinhalte und -tätigkeiten gleichen sich also auch mit diesem Nachbarland stark. Hygiene und Sicherheit am Arbeitsplatz sowie Genauigkeit und Rücksicht auf die Umwelt sind den Schweizer Zahntechnikern ebenso wichtig wie den deutschen.

Um eine Lehrstelle in einem Dentallabor zu bekommen, ist es in aller Regel nötig, die „oberste Schulstufe", also das Abitur, abgeschlossen zu haben. Gute Kenntnisse in Chemie und Physik sind von Vorteil. Der Verband Zahntechnischer Labore in der Schweiz bietet dazu Schnuppertage und Eignungstests an, die den angehenden Lehrlingen zeigen, ob sie für den komplexen Beruf des Zahntechnikers geeignet sind. In der Schweiz ist es üblich, dass die Lehrlinge ein Arbeitsbuch mit den erworbenen Kenntnissen und Fähigkeiten führen, welches monatlich durch den Ausbilder kontrolliert und unterzeichnet wird. Aufgabe der Ausbilder ist es ebenfalls, jedes Semester einen Ausbildungsbericht anzufertigen, der den Wissensstand der Schüler festhält. Dieser wird offen mit den Azubis besprochen.

Zum Abschluss das eidgenössische Fähigkeitszeugnis

Sind die vier Lehrjahre beendet, so folgt die Lehrabschlussprüfung. Der Aufbau dieser ist in der Schweiz jedoch anders als hierzulande. Vier Fächer werden geprüft: Grundlegende Berufsarbeiten (12–16 Stunden), praktische Arbeiten (32 Stunden), und Berufskenntnisse (4 Stunden). In der Teilprüfung der Grundlegenden Be-

rufsarbeiten müssen die Lehrlinge eine partielle Prothese und eine Einzelkrone selbstständig herstellen. Beim praktischen Arbeiten müssen innerhalb von 32 Stunden Totalprothesen, Kronen/Brücken und Arbeiten aus den Bereichen Modellguss und Kieferorthopädie angefertigt werden. Abschließend müssen die Azubis sowohl mündlich als auch schriftlich beweisen, dass sie über sichere Berufskenntnisse in den Bereichen Anatomie, naturwissenschaftliche Grundlagen, diverse Werkstoffe, über Werkzeuge und technische Apparate verfügen. Ist die Prüfung bestanden, bekommt der ehemalige Lehrling den Titel „Zahntechniker/in EFZ" – EFZ steht hier für das eidgenössische Fähigkeitszeugnis, das garantiert, dass die jeweilige Person der Ausübung des Berufes mächtig ist.

Der Zahnprothetiker und die Arbeit am Patienten

In der Schweiz ist es nach der Lehre und mindestens drei vollen Jahren Berufserfahrung möglich, sich zum Meister ausbilden zu lassen. Wie bei uns besteht nach absolvierter Meisterprüfung die Möglichkeit, sich selbstständig zu machen und ein eigenes Labor zu eröffnen. Schweizer Zahntechnikermeister beraten die Zahnärzte hinsichtlich der Planung und Umsetzung zahntechnischer Dienstleistungen.

Es besteht ebenso die Möglichkeit, sein Fachwissen anhand einer zweijährigen Weiterbildung zum Zahnprothetiker zu erweitern. Diese kann man über Berufsverbände, Dentalfirmen oder an zahntechnischen Instituten der Schweizer Universitäten durchführen. Jedoch führen derzeitig nur noch wenige Kantone die Ausbildung durch.

In diesen zwei Lehrjahren finden 500 Vorlesungsstunden in verschiedenen fachspezifischen Themenbereichen wie Prothetik, Anatomie und Histologie statt. Der fertig ausgebildete Zahnprothetiker ist berechtigt, unabhängig vom Zahnarzt für den Patienten abnehmbaren Zahnersatz aller Art herzustellen. Er übernimmt selbstständig das Beratungsgespräch, die Planung, nimmt Abdrücke, stellt die Prothesen her und gliedert sie ein. Auch die Nachsorge wird vom Zahnprothetiker übernommen. Diese enge Zusammenarbeit zwischen Prothetiker und Patient wird in der Schweiz hoch geschätzt, denn sie gewährleistet präzise und individuell angepasste Endprodukte – und nicht zu unterschätzen: glückliche und zufriedene Kunden.

Einen Studiengang in Richtung Dentaltechnik bietet die Schweiz bislang jedoch noch nicht an.

Interessenvertretung der Zahntechniker

Wie in Deutschland setzen sich auch in der Schweiz verschiedene Verbände des Zahntechniker-Handwerks für die Belange der Zahntechniker ein. So gibt es zum Beispiel die Schweizerische Zahntechniker-Vereinigung, kurz SZV, die als Arbeitnehmerverband ihren Mitgliedern bei Rechtsfragen, der Stellenvermittlung, bei Bildungsberatung und vielem mehr zur Seite steht. Außerdem hat es sich die SZV zur Aufgabe gemacht, einen Gesamtarbeitsvertrag für den Zahntechnikerberuf auszuhandeln. Der Gesamtarbeitsvertrag bildet in unserem Nachbarland die Grundlage für jeden Arbeitsvertrag eines bestimmten Berufes und regelt alles rund um Arbeitszeiten, Kündigungsfristen, Löhne etc. – ein vergleichbares Rechtsinstitut ist in Deutschland der Tarifvertrag.

Des Weiteren bietet die SZV Weiterbildungen, Interessenvertretung in der Grundbildung und die Swiss Dental Laboratories an – ein Unternehmerverband, dessen Ziel es ist, die Anerkennung der Branche zu erhöhen und ebenso die Wertschöpfung und das Einkommen der Unternehmer.

Für die Schweizer Meisterlabore gibt es die Möglichkeit, dem „ASMO Schweizer Meister der Zahntechnik" beizutreten. Dieser Verband ist ein Netzwerk von Zahntechnikermeistern, die stetig Weiterbildungen absolvieren, um so den Kunden kompetente Beratung und Leistung zu garantieren. Aber auch die Zahnprothetiker haben sich formiert – seit 1962 setzt sich der Schweizerische Zahnprothetiker Verband für die wirtschaftlichen, sozialen und beruflichen Interessen seiner Mitglieder ein.

Fazit

Wer also in der Schweiz Zahnersatz benötigt, kann sich darauf verlassen, qualitativ hochwertige Produkte zu erhalten. Wie in Deutschland findet man dort sorgfältig (dual) ausgebildete Zahntechniker, die auf hohem Niveau arbeiten und so dem Zahntechnikerhandwerk alle Ehre machen. Hinsichtlich der Arbeit mit und am Patienten könnte man sich jedoch noch ein Beispiel nehmen. ■

Nathalie Ottiger

**Die Beiträge finden Sie auch unter www.ztm-aktuell.de/england und www.ztm-aktuell.de/oesterreich*

Die Gingiva naturgetreu reproduzieren: zentrale Individualisierungsschritte

Jede Gingiva zeigt individuell-charakteristische Farbnuancen und Oberflächenstrukturen. Bei der total- und teilprothetischen Versorgung von Patienten mit hoher Lachlinie ist es besonders wichtig, die individuellen Charakteristika der Gingiva zu reproduzieren, da sich die Prothese sonst nicht harmonisch in das orale Erscheinungsbild integriert. Fließfähiges, lichthärtendes Verblendkomposit ermöglicht in diesen Fällen eine rationelle Individualisierung. ZT Martina Rosenbusch, Bad Säckingen, erläutert im folgenden Bericht exemplarisch, wie sich der vestibuläre Lippenschild einer Prothese mit VITA VM LC flow (VITA Zahnfabrik, Bad Säckingen) effizient individualisieren lässt.

Grundlagen und Konditionierung

Bei der Individualisierung einer Prothesenbasis im klassischen Stopfverfahren ist das Einlegen diverser Prothesenkunststoffe nicht umfassend steuerbar. Die Individualisierung mit dem fließfähigen und gleichzeitig standfesten VITA VM LC flow Verblendkomposit bietet hingegen den Vorteil, dass sich die Massen ganz gezielt und präzise applizieren lassen. Vor der Individualisierung ist die auspolymerisierte Basis allerdings vorzubehandeln. Dazu werden die Oberflächen zunächst mit einem kreuzverzahnten Hartmetallfräser angeraut und danach mit Aluminiumoxid (50 µm, 2,0 bar) sandgestrahlt **(Abb. 1)**. Für einen guten chemischen Verbund wird im letzten Schritt für 30 bis 60 Sek. noch ein Haftvermittler (VITA VM LC MODELLING LIQUID) aufgetragen **(Abb. 2)**.

Individualisierung mittels Komposit

Die Individualisierung erfolgte im vorliegenden Fall mittels VITA VM LC flow und PAINT Sortiment. Zur Reproduktion der Alveolarfortsätze im Zahnhalsbereich wurde die rosafarbene GINGIVA 3 (G3) Masse aufgetragen. Für die Nachbildung der darunterliegenden, befestigten Gingiva wurde helles, pastellfarbenes EFFECT ENAMEL 2 (EE2) appliziert. Der Übergang zur freien Mukosa wurde mit dunklerem G4 (braunrot) gestaltet. Danach wurde mit bläulichem VM LC PAINT 17 charakterisiert und nach Zwischenhärtung mit transluzentem WINDOW fixiert, um zarte Gefäßverläufe zu imitieren. Das Lippenbändchen wurde schließlich mit hellem G1 (altrosa) rekonstruiert. Es folgte die Endpolymerisation im Polymerisationsgerät mit VM LC GEL, um eine Inhibitionsschicht zu vermeiden. Da sich VITA VM LC flow besonders präzise applizieren lässt, waren keine Formkorrekturen erforderlich **(Abb. 3 bis 7)**.

Abb. 1: Der vestibuläre Lippenschild wurde mit einem Hartmetallfräser angeraut und sandgestrahlt.

Abb. 2: Für einen guten chemischen Verbund wurde VITA VM LC MODELLING LIQUID aufgetragen.

Abb. 3: Die Standfestigkeit des thixotropen Verblendkomposits ermöglichte ein präzises Applizieren.

Abb. 4: Die einzelnen Schichten wurden kurz zwischengehärtet, um die Modellation zu fixieren.

Abb. 5: Der Übergang von befestigter Gingiva zu freier Mukosa wurde mit zarten bläulichen Gefäßen charakterisiert.

Abb. 6: Das Lippenbändchen wurde final mit hellerem VITA VM LC GINGIVA 1 rekonstruiert.

Abb. 7: Vor der Endhärtung wurde VITA VM LC GEL aufgetragen, um eine Sauerstoffinhibitionsschicht zu verhindern.

Abb. 8: Mit dem Stipplinginstrument wurde vor der Politur eine Oberflächentextur eingearbeitet.

Abb. 9: Ergebnis: Die natürlichen Gingivaanteile konnten rationell rekonstruiert werden. Das finale Ergebnis zeigt die Harmonie zwischen roter und weißer Ästhetik.

Finalisierung und Endergebnis

Vor der finalen Politur wurde mit dem Stipplinginstrument noch Textur eingearbeitet **(Abb. 8)**. Danach erfolgte die Politur mit Silikonpolierern, Ziegenhaarbürste, Wollschwabbel, Filzrad und geeigneten Polierpasten. Mit der hier beschriebenen Verfahrensweise lässt sich die Gingiva innerhalb von 30 bis 40 Min. naturgetreu reproduzieren. Im Ergebnis überzeugt die individualisierte OK-Prothese mit VITAPAN EXCELL Frontzähnen durch eine ausgewogene Harmonie bei der Rot-Weiß-Ästhetik **(Abb. 9)**.

VITA® und benannte VITA Produkte sind eingetragene Marken der VITA Zahnfabrik H. Rauter GmbH & Co. KG, Bad Säckingen, Deutschland.

ZT Martina Rosenbusch

VITA Zahnfabrik
H. Rauter GmbH & Co. KG
Spitalgasse 3 · 79713 Bad Säckingen
Tel.: 07761 562-0
www.vita-zahnfabrik.com

Wettbewerbsausschreibung „Schöne Zähne“

Fotowettbewerb im Rahmen der 52. Jahrestagung der NEUEN GRUPPE in Berlin

Die NEUE GRUPPE ist eine wissenschaftliche Vereinigung mit hohem praktischem Bezug. Dieses Credo wird auch bei den Jahrestagungen gelebt. Anlässlich der 52. Jahrestagung vom 15. bis 17. November 2018 im Hotel Adlon in Berlin ist ein attraktiver Fotowettbewerb ausgeschrieben.

Mit der Ausschreibung richtet sich die ***NEUE*** GRUPPE an kreative Zahnärzte und Zahntechniker. Alle Besucher der Jahrestagung sind herzlich eingeladen, teilzunehmen und das Publikum mit ihrem „Lieblingsfall“ oder ihrer fotografischen Interpretation des Themas „Schöne Zähne – Weiße Ästhetik“ zu begeistern. Die Wettbewerbsbeiträge werden im Tagungsbereich des Hotels Adlon präsentiert. Jeder Kongressteilnehmer erhält mit seinen Tagungsunterlagen drei Stimmzettel. Das Votum der Teilnehmer entscheidet über die Preisvergabe. Die Gewinner werden im Anschluss an das Hauptprogramm im Tagungssaal geehrt.
Als erster Preis locken eine Teilnahme an einem internationalen Ästhetikkongress einschließlich Hotel und die Möglichkeit, den Beitrag zum Tagungsabschluss zu präsentieren. Die zweiten bis zehnten Gewinner erhalten hochwertige Sachpreise und Kursteilnahmen. Zugelassen sind Poster, Fotos, Fallpräsentationen und Ideen in ähnlichem Format. Posterwände im üblichen Format werden gestellt.
Einsendeschluss des Abstracts ist der **01.10.2018**.

52. Jahreskongress in Berlin
Das Programm zum Jahreskongress der NEUEN GRUPPE beeindruckt mit großartigen Namen. Unter dem Fokus „Weiße Ästhetik“ werden nationale und internationale Referenten über Prothetik, Funktion, Ästhetik, Patientenwünsche, Behandlungsverfahren und Paradigmenwechsel sprechen. Nähere Informationen zum Fotowettbewerb und zum Jahreskongress gibt es auf: www.neue-gruppe.com.

NEUE GRUPPE
praxis@marquardt-dentists.de
www.neue-gruppe.com

DENTAL KOMPAKT
Das Vergleichsportal für Dentalprodukte
www.dentalkompakt-online.de

Neue Weiterbildungsstätte in Prettau

Zirkonzahn Forest School – Exploring Nature

Selbst gebackenes Brot und Butter stehen auf dem Holztisch der Bauernküche. Neben dem warmen Herd liegt gestapeltes Holz. Die Fenster geben den Blick frei zum nahen Wald und rauen Berg. Saubere und kalte Luft draußen, drinnen aber richtig warm und gemütlich. Darin werkelnd: Achtsame, fleißige Hände, der Tradition verpflichtet und vereint im Ziel, etwas Schönes zu erschaffen.

Für die neueste Weiterbildungsstätte der Zirkonzahn Schule hat Enrico Steger ein 100 Jahre altes Bauernhaus umgebaut. Abgeschieden im Wald der Gemeinde Prettau, inmitten lautstarker Stille, liegt die Zirkonzahn Forest School. Wer eintritt, spürt mit jedem knarrenden Schritt die Kraft aus Tradition und Ruhe.

Bis zu 6 Teilnehmer leben hier 5 Tage in enger Verbindung zur Natur – ohne Smartphone, Radio, Fernsehen. Die Teilnehmer versorgen sich selbst, wandern, erleben die Gemeinschaft und konzentrieren sich ganz auf die zahntechnische Lehre. Diese folgt dem Beispiel des guten Handwerks, ist aber zugleich gängiger Praxis voraus. Denn in den geschichtsträchtigen Mauern erwarten die Teilnehmer modernste digitale Technologien: individuelle Patientenvermessung mit 3D-Gesichtsscanner, PlaneSystem®, Kieferregistriersystem Plane Analyser, digitales Einartikulieren, Implantatplanung, Aufstellen, computergestützte Fertigung – alles wird in einen kompletten Workflow zusammengesetzt und praktisch gelehrt. Der nächste deutschsprachige **Forest School Termin** für Zirkonzahn Systemanwender und ihre Behandler findet vom **27.08. bis 31.08.2018** statt. Auf Anfrage sind auch Sondertermine für geschlossene Gruppen möglich.

Information und Anmeldung unter:
www.forestschool.zirkonzahn.com
oder Tel.: + 39 0474 066650

Die Teilnehmer erwarten komplett ausgestattete Arbeitsplätze …

… und für den kollegialen Austausch stehen verschiedene Räumlichkeiten zur Verfügung.

PS-starke Veranstaltungen zu Mini-Implantaten

CITO mini® Lounges von Dentaurum Implants in Neu-Ulm und Hamburg

Mini-Implantate überzeugen den Anwender nicht nur mit einer hohen Wirtschaftlichkeit für die Praxis, sondern bieten auch zahlreiche Vorteile für die Patienten.

Im Rahmen der CITO mini® Lounges von Dentaurum Implants am **13. Juli in Neu-Ulm** und am **28. November 2018 in Hamburg** stellt Jan Kielhorn, Fachzahnarzt für Oralchirurgie und begeisterter Anwender von Mini-Implantaten, sein Konzept zur altersgerechten, minimalinvasiven Implantologie vor. Er spricht unter anderem über die vielseitigen Einsatzmöglichkeiten von Mini-Implantaten und stellt Tipps und Tricks vor, die direkt im Praxisalltag zum Einsatz kommen können.

Ergänzend dazu gibt Daniela Rusam, zahnmedizinische Fachangestellte, Referentin und Praxismanagerin in der Praxis von Jan Kielhorn, ihre Erfahrungen zu digitalem Praxismanagement an die Teilnehmer weiter. Klaus Peter Hoffmann, Zahnarzt, Zahntechniker und Leiter der Abteilung für Wissenskommunikation bei VOCO, unterstreicht das Ganze mit einer Live-Demonstration zur prothetischen Versorgung.

Besondere Location, PS-starke Motoren

Zu einem Highlight der CITO mini® Lounges zählt auch ihre jeweils außergewöhnliche Location: die Oldtimerfabrik Classic in Neu-Ulm, Treffpunkt von Young- und Oldtimern, sowie das PROTOTYP Automuseum in der Hafencity in Hamburg, wo seltene Sport- und Rennwagen aus 70 Jahren Automobilgeschichte ausgestellt werden. Abgerundet wird die Veranstaltung mit einem lockeren Get together, bei dem sich die Teilnehmer nochmals intensiv mit den Referenten und Kollegen austauschen können.

Dentaurum Implants GmbH
Turnstr. 31 · 75228 Ispringen
Tel.: 07231 803-470
Fax: 07231 803-409
kurse@dentaurum.de
www.dentaurum.com oder
www.dentaurum.de/cito/

Kulzer-Kurs **zur Optimierung** von Totalprothesen

„Rund 9 Mio. Menschen in Deutschland tragen Totalprothesen. Bei den meisten sitzt die Prothese nicht ideal – doch es muss nicht zwangsläufig eine Neuversorgung sein", erwähnte ZA Ernst O. Mahnke Mitte Februar bei seinem Demokurs in Hanau. Er zeigte rund 80 Zahnärzten und Zahntechnikern, wie sie Totalprothesen optimieren. Interessierte können noch an 2 weiteren Kursen zum Thema „Optimierung von vorhandenen Totalprothesen – Demokurs mit Patienten" teilnehmen:

- Samstag, 14.07.2018 in Stuttgart, Mövenpick Hotel
- Samstag, 15.09.2018 in Hamburg, Hotel Hagenbeck

Zahnärzte, Zahntechniker und Behandlungsteams können sich beim Veranstaltungsmanagement von Kulzer per E-Mail an veranstaltungsmanagement@kulzer-dental.com oder telefonisch unter 06181 9689-2888 anmelden. Es werden 8 Fortbildungspunkte vergeben. Bitte beachten: Es sind maximal 2 Patientenfälle möglich.

©Kulzer/picture alliance/Ha

Weitere Informationen erhalten Zahnärzte unter www.kulzer.de/zahnarztfortbildungen und Zahntechniker unter www.kulzer.de/kursprogramm.

Blank-Portfolioerweiterung des SHT Zirkonoxids Zolid FX Multilayer

Amann Girrbach ergänzt das Portfolio von Zolid FX Multilayer Blanks nun durch Zirkoniumdioxid-Blöcke, die nicht nur mit Amann Girrbach Mandrell, sondern auch mit einem Universal-Mandrell zur Verfügung stehen. So kann das Material in allen Amann Girrbach Trockenfräsmaschinen, aber auch in Fremdsystemen effizient verarbeitet werden.
Das polychrome, super-hochtransluzente Zirkoniumdioxid mit integriertem Farb- und Transluzenzgradienten simuliert mit weichen Farbübergängen Zahnschmelz-, Dentin- und Zahnhalsfarben in einem fließenden Verlauf ohne störende Farbbruchkanten. Ästhetische Restaurationen mit natürlichem Aussehen gelingen damit auch komplett ohne Nacharbeit.
Die Anwender können zwischen den beiden Blockgrößen C (Crown) für Einzelzahnrestaurationen und B (Bridge) für maximal 3-gliedrige Brücken wählen. Dadurch lassen sich die Lagerhaltungskosten massiv reduzieren, insbesondere bei Farben, die verhältnismäßig selten vorkommen. Durch ein intelligentes Nestingkonzept können, wie bei den Zolid FX ML Blanks, mit nur 10 Blöcken alle 16 Vita-Farben abgedeckt werden. Die Kombination mit dem raffinierten Halterkonzept der Fräseinheit Ceramill Motion 2 ermöglicht, dass bis zu neun unterschiedliche Farben gleichzeitig gefräst werden können. Die Flexibilität und Effizienz bei der Fertigung im Labor wird so weiter optimiert.

Amann Girrbach AG
Tel.: +435523 62333-0
www.amanngirrbach.com

Flussfisch präsentiert **pritidenta Zirkoniumdioxid-Neuheit**

Viele Zahntechniker wünschen sich ein Zirkoniumdioxid, das sich vorbehaltlos und flexibel für ein besonders breites Indikationsspektrum eignet und das für Veneers, Inlays, Onlays und Teilkronen, für monolithisch-vollanatomische und teil- oder vollverblendete Kronen sowie 16-gliedrige Brücken anwendbar ist. Und das darüber hinaus auch die Zulassung für individuelle Aufbauten auf natürlichen Zahnpfeilern sowie Implantaten im Front- und Seitenzahnbereich besitzt. Dieser zahntechnische Traum von einem vielseitig nutzbaren Zirkoniumdioxid wird jetzt Wirklichkeit und ist ab Mitte Mai bei der Michael Flussfisch GmbH in Hamburg erhältlich.
Die neuen priti®multidisc ZrO_2 multicolor Extra Translucent (ET) aus hoch entwickeltem 4Y-TZP des Flussfisch-Friends pritidenta überzeugen – über die universelle Indikation hinaus – auch durch ihr ausgewogenes Verhältnis von extra hoher Lichtdurchlässigkeit (45% Transluzenz) und Stabilität (>1.150 MPa Biegefestigkeit).
priti®multidisc ZrO_2 multicolor ET ist in sieben multicolor-Farben erhältlich. Sie decken mit ihrem integrierten harmonischen Farbverlauf jeweils einen definierten Farbbereich ab – für den zahntechnisch idealen naturidentischen Zahnaufbau. Über die Position der Konstruktion im Rohling wird die Grundfarbe der Restauration gezielt

gesteuert. So sind sämtliche VITA-Farben inklusive beliebiger Zwischenstufen reproduzierbar.
Mehr zu den priti®multidisc ZrO_2 multicolor ET erfahren Sie im Vortrag „Die nächste Generation Zirkoniumdioxid" von Manuela Sayer (pritidenta). Kommen Sie am **16. Juni 2018 ab 11.00 Uhr zum „Tag der offenen Tür" bei Flussfisch, Friesenweg 7, 22763 Hamburg**.

MICHAEL FLUSSFISCH GmbH
Tel.: 040 860766
www.flussfisch-dental.de

Haftkraft durch **Galvanotechnik** zuverlässig sichern

Teleskopkronen, Konuskronen, Stege – diese Halteelemente sind moderne „Klassiker", die ihren festen Platz auch in der Fertigung zeitgemäßer herausnehmbarer partieller und vollprothetischer Zahnprothetik haben. Ihre langlebige Haltbarkeit und Funktion sowie leichte Handhabung durch den Patienten lässt sich zuverlässig sichern: durch die BLUE GALVANO – Galvanikprodukte der Michael Flussfisch GmbH, Hamburg.
Seit über 20 Jahren hat Flussfisch profunde Anwendungs- und Beratungsexpertise in der Galvanotechnik – so lang, wie kaum ein anderes Dentalunternehmen in diesem Segment. Mit diesem Know-how wurden die Galvanobäder BLUE CLASSIC+ sowie BLUE EXTRA+ entwickelt, die sich durch eine höhere Feingold-Vickershärte sowie Langzeitstabilität der Bäder auszeichnen. Die intermediäre Feingoldschicht von BLUE CLASSIC+ oder BLUE EXTRA+ sichert die Passungsqualität, lässt Sekundär- und Primärteile soft ineinander laufen und sorgt mit ihren Wirkmechanismen für die von Patient, Zahnarzt und Zahntechniker gewünschte langlebige Haftkraft.

BLUE CLASSIC+ und BLUE EXTRA+ (für AGC MicroVision) sind durch ihre Badgrößen 500 ml sowie 250 ml auf den ökonomischen Nutzen von Vielanwendern wie vereinzelter Galvanik ausgerichtet. Ergänzt werden diese Galvanobäder durch den Glanzaktivator BLUE GLANZ+ sowie – optional – den Härteaktivator BLUE STRONG+ und Friktionsaktivator BLUE NEM+. Eine systemische Sicherheit erhalten die Anwender darüber hinaus durch die Dubliermasse BLUE GUM, den Doppelkronenkleber BLUE FIX sowie das

BLUE PROFI-SET für die indirekte Galvano-Doppelkronenfertigung nach Willershäuser und nicht zuletzt durch die Unterstützung des Flussfisch-Teams für die Anwendung dieser Produkte.

MICHAEL FLUSSFISCH GmbH
Tel.: 040 860766
www.flussfisch-dental.de

WEKA-Gründer Werner Mützel verstorben

Der deutsche Medien-Unternehmer Werner Mützel ist am 20. März nach schwerer Krankheit im Alter von 77 Jahren verstorben.

Herr Mützel gründete 1973 gemeinsam mit seiner Frau Karin in Kissing bei Augsburg den WEKA Fachverlag für Verwaltung und Industrie. Seit 1985 ist das wirtschaftlich sehr erfolgreiche Unternehmen Spitta mit Sitz in Balingen an die international tätige WEKA Firmengruppe angeschlossen. Diese umfasst 23 Medienunternehmen in Deutschland, Österreich, der Schweiz und Frankreich und erwirtschaftet mit 1.500 Mitarbeitern rd. 240 Millionen Euro Umsatz.

Die Firmengruppe befindet sich nach wie vor im alleinigen Besitz der Familie Mützel. Werner Mützel hat frühzeitig dafür Sorge getragen, dass die Geschäfte der WEKA Firmengruppe auch nach dem Tod ihres Gründers von Holding-Geschäftsführer Wolfgang Materna und dem gesamten Führungs-Team kontinuierlich fortgeführt werden. Werner Mützel starb auf seinem Gut Kerschlach in Oberbayern im Kreise seiner Familie.

Die Spitta Mitarbeiter trauern um diesen schmerzhaften Verlust.
©WEKA Holding GmbH & Co. KG

Die nächste Ausgabe der **ZTM** erscheint am 11. Juni 2018

TECHNIK

Dr. Drs. Christoph Steinbock M. Sc. stellt fest: Die eine physiologisch richtige Kondylenlage in der Okklusion gibt es nicht.

TECHNIK

Wenn man sein 5-Achsgerät geschickt einstellt, kann man damit sowohl Primär- als auch Sekundärteleskope fräsen. Seinen Weg dorthin schildert ZTM Thomas Jobst.

LABORFÜHRUNG

Wie wird man außerhalb von Deutschland Zahntechniker? Mit Blick auf Spanien setzt Annett Zosel-Seeger die Serie im Zahntechnik Magazin fort.

Impressum

»ZTM«, ZAHNTECHNIK MAGAZIN
www.ztm-aktuell.de,
www.facebook.com/zahntechnik.aktuell

Verlag
Spitta GmbH,
Ammonitenstraße 1, 72336 Balingen,
Postfach 10 09 63, 72309 Balingen,
Tel.: 07433 952-0, Fax: 07433 952-111
E-Mail: info@spitta.de

Chefredaktion
ZTM Andreas Hoffmann,
E-Mail: andreas.hoffmann@spitta.de;
Prof. Dr. Peter Pospiech,
E-Mail: peter.pospiech@spitta.de

Redaktion
Susanne Wolf, Tel.: 07433 952-420, Fax: 07433 952-442,
E-Mail: susanne.wolf@spitta.de

Ständige Mitarbeit
Dr. Gisela Peters,
Dr. Antje Merz-Schönpflug

Redaktionsbeirat
ZTM M. Anger, ZTM J. Freitag, Prof. Dr. S. Hahnel,
ZTM W. Hebendanz, Dr. D. Hellmann, ZT U. Koch,
ZTM H.-D. Kraus, Dr. U. Mahlke, A. Mühlhäuser,
ZTM C. Schumann, ZTM T. Uferkamp, ZTM C. Weber

Anzeigenleitung
Josefa Seydler, Tel.: 07433 952-171,
E-Mail: josefa.seydler@spitta.de

Anzeigenverkauf
Heike Müller-Wüstenfeld, Tel.: 07433 952-356,
E-Mail: heike.mueller-wuestenfeld@spitta.de

Abo-Verwaltung
Tel.: 07433 952-0
Jahresabonnement 50 Euro zzgl. MwSt.

Bezugsmöglichkeiten
Bestellungen nehmen der Verlag und alle Buchhandlungen im In- und Ausland entgegen. Sollte die Fachzeitschrift aus Gründen, die nicht vom Verlag zu vertreten sind, nicht geliefert werden können, besteht kein Anspruch auf Nachlieferung oder Erstattung vorausbezahlter Bezugsgelder.

Leserhinweis/Datenschutz
Ihre dem Verlag vorliegenden Adressdaten werden unter strikter Einhaltung der Datenschutzvorschriften gespeichert, zur internen Weiterverarbeitung und für verlagseigene Werbezwecke genutzt. Fremdunternehmen werden Ihre Adressdaten zur Aussendung interessanter Informationen zur Verfügung gestellt. Sofern Sie die Speicherung und/oder Weitergabe Ihrer Adressdaten nicht wünschen, so teilen Sie uns dies bitte schriftlich an die Verlagsadresse oder per E-Mail an datenschutz@spitta.de mit.

Urheber und Verlagsrecht
Für unverlangt eingesendete Manuskripte, Abbildungen und Bücher übernimmt die Redaktion keine Haftung. Mit Annahme eines eingereichten Manuskriptes gehen das Recht der Veröffentlichung sowie die Rechte zur Übersetzung, zur Vergabe von Nachdruckrechten, zur elektronischen Speicherung in Datenbanken oder Internet, zur Herstellung von Sonderdrucken, Fotokopien und Mikrokopien an den Verlag über. Jede Verwertung außerhalb der durch das Urheberrechtsgesetz festgelegten Grenzen ist ohne Zustimmung des Verlages unzulässig. Alle in dieser Veröffentlichung enthaltenen Angaben, Ergebnissen usw. wurden von den Autoren nach bestem Wissen erstellt und von ihnen und dem Verlag mit größtmöglicher Sorgfalt überprüft. Gleichwohl sind inhaltliche Fehler nicht vollständig auszuschließen. Daher erfolgen alle Angaben ohne jegliche Verpflichtung oder Garantie des Verlages oder der Autoren. Sie garantieren oder haften nicht für etwaige inhaltliche Unrichtigkeiten (Produkthaftungsausschluss).
Mit anderen als redaktionseigenen Signa oder mit Verfassernamen gezeichnete Beiträge geben die Auffassung der Verfasser wieder, die der Meinung der Redaktion nicht zu entsprechen braucht. Gekennzeichnete Sonderteile liegen außerhalb der Verantwortung der Redaktion.

Redaktionelle Hinweise
Unter der Rubrik „Produkt-Highlight" veröffentlichte Artikel wurden mit freundlicher Unterstützung der Dentalindustrie erstellt; die Firmenbezeichnung ist im Beitrag ersichtlich. Die im Text genannten Präparate und Bezeichnungen sind zum Teil patent- und urheberrechtlich geschützt. Aus dem Fehlen eines besonderen Hinweises bzw. des Zeichens ® oder ™ darf nicht geschlossen werden, dass kein Schutz besteht.
Aus Gründen der besseren Lesbarkeit wird auf eine geschlechtsneutrale Differenzierung (z.B. Mitarbeiterinnen/Mitarbeiter) verzichtet. Entsprechende Begriffe gelten im Sinne der Gleichbehandlung grundsätzlich für beide Geschlechter.

Druckauflage
10.000 Exemplare, 8 Ausgaben jährlich, 22. Jahrgang,
zurzeit gilt die Anzeigenpreisliste Nr. 21/2017

Satz
www.b-2-h.de

Druck, Verarbeitung, Versand
F&W MEDIENCENTER, Kienberg

ceraMotion® One Touch Concept.



Mit **Nacera®*** und **ceraMotion®** verbinden sich zwei starke Marken zu einem einzigartigen Produktspektrum für alle Indikationen und Verarbeitungstechniken zur Herstellung von vollkeramischen Versorgungen aus Zirkonoxid. Mit den neuen Nacera® Pearl Q³ Multi Shades in Verbindung mit den ceraMotion® One Touch Pasten erhalten Sie natürliche Ästhetik in kürzester Zeit.

→ **Mehr Informationen**

* Nacera® ist eine eingetragene Marke der DOCERAM Medical Ceramics GmbH.

DENTAURUM

Turnstr. 31 I 75228 Ispringen I Germany I Telefon +49 72 31/803-0 I Fax +49 72 31/803-295
www.dentaurum.com I info@dentaurum.com